



CURSO DE ODONTOLOGIA

NATHALY BRESCANSIN

LAMINADOS CERÂMICOS - PLANEJAMENTO À CIMENTAÇÃO

**SINOP/MT
2024**

NATHALY BRESCANSIN

LAMINADOS CERÂMICOS - PLANEJAMENTO À CIMENTAÇÃO

Trabalho de Conclusão I de Curso apresentado à Banca Avaliadora do **Departamento de Odontologia**, da UNIFASIPE, como requisito parcial para aprovação da disciplina.

Orientador: Prof.^a Júlio César Chidoski Filho

**SINOP/MT
2024**

NATHALY BRESCANSIN

LAMINADOS CERÂMICOS - PLANEJAMENTO À CIMENTAÇÃO

Trabalho de Conclusão de Curso apresentado à Banca Avaliadora do Curso de Odontologia - Centro Universitário Fasipe - UNIFASIFE, como requisito parcial para aprovação da disciplina.

Aprovado em ____/____/____

JÚLIO CÉZAR CHIDOSKI FILHO

Professora Orientador

Departamento de Odontologia - UNIFASIFE

XXXXXXXXXX

Professor(a) Avaliador(a)

Departamento de Odontologia - UNIFASIFE

XXXXXXXXXX

Professor(a) Avaliador(a)

Departamento de Odontologia - UNIFASIFE

ADRIANO BARBOSA

Coordenador do Curso de Odontologia

Departamento de Odontologia -
UNIFASIFE

SINOP/MT

2024

RESUMO

Os laminados cerâmicos são peças restauradoras que se destacam na Odontologia contemporânea, pelo fato da sua estética harmoniosa e natural, longevidade e excelentes propriedades ópticas. São peças com espessura finas, feitas de materiais cerâmicos que são utilizados para revestir a face vestibular e as margens proximais dos dentes, devolvendo a estética e a função adequada para o elemento. O processamento da cerâmica e da cimentação adesiva é uma etapa contribuinte para o início do uso desses materiais, de forma que os resultados tenham altas taxas de sucesso. Logo o aprimoramento contínuo dos detalhes relacionados aos laminados cerâmicos viabiliza uma progressão na evolução técnica. Visto que, é importante o cirurgião dentista saber fazer a indicação correta para a restauração com laminados cerâmicos. Além disso, o mesmo deve saber realizar as etapas clínicas corretamente e até ao final do caso compreender a necessidade do uso de placas oclusais, para diminuir o risco de fratura das peças devido a hábitos parafuncionais que os pacientes podem vir a desenvolver.

Palavras-chave: Cimentação; laminados; diagnóstico e tratament

BRESCANSIN, Nathaly. Ceramic Laminates - Cementation Planning . 2024. 42 sheets.
Course Completion Work – Centro Universitário Fasipe - UNIFASIPE

ABSTRACT

Ceramic laminates are restorative pieces that stand out in contemporary dentistry, due to their harmonious and natural aesthetics, longevity and excellent optical properties. They are thin pieces, made of ceramic materials that are used to cover the buccal surface and the proximal margins of the teeth, restoring the aesthetics and proper function to the element. The processing of ceramics and adhesive cementation is a contributing step towards the beginning of the use of these materials, so that the results have high success rates. Therefore, the continuous improvement of details related to ceramic laminates enables a progression in technical evolution. Since, it is important for the dental surgeon to know how to make the correct indication for restoration with ceramic laminates. Furthermore, they must know how to carry out the clinical steps correctly and, by the end of the case, understand the need to use occlusal splints, to reduce the risk of bone fractures due to parafunctional habits that patients may develop.

Keywords: Cementation; laminates; diagnosis and treatment

LISTA DE FIGURAS

Figura 1 - Linhas de término (chanfro,chanfrete,ombro,ombro biselado,lâmina de faca).....	17
Figura 2 - Foto intra-oral para documentação do caso	24
Figura 3 - Foto para envio ao protético com informação de mudança.....	25
Figura 4 - Aspecto vítreo das cerâmicas.....	27
Figura 5 - Moldagem para enceramento diagnóstico	30
Figura 6 - Pastas matizadas Try-In.....	32
Figura 7 - Condicionamento com ácido fluorídrico 10%, por 20 segundos.....	33
Figura 8 - Aplicação de silano.....	33
Figura 9 - Condicionamento com ácido fosfórico em esmalte.....	33
Figura 10 - Aplicação ativa de adesivo n o esmalte	34
Figura 11 - Aplicação de adesivo na peça cerâmica.....	34
Figura 12 - Aplicação de cimento resinoso na peça	34
Figura 13 - Remoção de excessos de cimento.....	35
Figura 14 - Fotoativação por 60 segundos do cimento	35

LISTA DE QUADROS

Quadro 1 - Evolução histórica dos laminados.....	15
Quadro 2 - Tipos de Linhas de términos	18
Quadro 3 - Indicações e contraindicações para instalação de laminados.....	20
Quadro 4 - Vantagens e desvantagens do diagnóstico preciso para restauração	20
Quadro 5 - Frequência de fraturas e descolamentos.	22
Quadro 6 - Síntese das vantagens e desvantagens das facetas diretas em resina	25
Quadro 7 - Principais sistemas cerâmicos, indicações e características	28
Quadro 8 - Ordem das etapas clínicas para cimentação.....	36

SUMÁRIO

1 INTRODUÇÃO	9
1.1 Justificativa	10
1.2 Problematização.....	11
1.3 Objetivos.....	11
1.3.1 Objetivos Geral	11
1.3.2 Objetivos Específicos	11
1.4 Procedimentos metodológicos.....	12
2. REVISÃO DE LITERATURA.....	13
2.1 Evolução Histórica	13
2.2 Tipos de linha de término	15
2.3 Indicações	19
2.3.1 Alteração da posição e forma dos dentes.....	20
2.3.2 Alterações de Cor.....	20
2.3.3 Reparo de Próteses	21
2.4 Contraindicações para instalação de laminados	21
2.4.1 Problemas periodontais	21
2.4.2 Dentes com pequeno grau de estrutura hígida.....	21
2.4.3 Bruxismo	21
2.5 Preparo dentário para início do tratamento.....	22
2.6 Tipos de Facetas	25
2.7 Laminados cerâmicos	26
2.8 Sistema Adesivo	29
2.9 Cimentação de Laminados	30
2.9.1Planejamento e técnica de Cimentação.....	30
2.9.2 Técnica de Cimentação	32
3. CONSIDERAÇÕES FINAIS.....	38
REFERÊNCIAS	39

1. INTRODUÇÃO

Com a evolução de materiais e técnicas, a Odontologia estética tem sido cada vez mais procurada por diferentes indivíduos independente do gênero, idade ou classe social. Essa evolução está presente nos materiais restauradores envolvidos, tais como: diferentes tipos de cerâmicas, agentes cimentantes, técnicas de condicionamento ácido (tanto em estrutura dental quanto em peça cerâmica) e silano. Sendo assim os laminados cerâmicos surgiram como uma das alternativas para solução estética e reabilitadora (ALLEGRETTA et al., 2015).

O uso de facetas cerâmicas foi primeiramente relatado na década de 30. Entretanto, a estética dental ganhou destaque na Odontologia a partir dos anos 1980 (LIMA, 2023).

Os laminados cerâmicos são conhecidos popularmente como lentes de contato dental devido sua espessura extremamente fina (0,3mm – 0,7mm), confeccionadas a partir de cerâmica vítrea, compostas pelo feldspato e/ou dissilicato de lítio (E-max). Estes materiais exibem diferentes propriedades ópticas que mascaram o substrato dentário, aumentando a estabilidade da cor, resistência mecânica e compatibilidade com o tecido periodontal, mantendo a saúde periodontal quando bem realizado. Seu principal objetivo é recuperar a função e estética dos dentes (TEIXEIRA *et al*, 2021).

O uso de facetas laminadas tornou-se habitual na prática clínica devido à sua ampla gama de indicações como: substituições diretas de compósitos, alterações na morfologia dos dentes, manejo de discromias dentárias, fechamento de diastemas, alterações dentárias (esmalte hipoplásico, abrasão, atrito, abfração) (GRESNIGT; ÖZCAN, 2006)

Facetas cerâmicas apresentam taxa de sucesso satisfatória, com taxa de sucesso de 96% após 5 anos, 94,4% após 12 anos e 82,93% após 20 anos (BEIER *et al*, 2012; FRIEDMAN, 2015).

Esse tipo de restauração estética, são cimentadas na estrutura dental com cimentos adesivos, gerando uma melhor adaptação marginal em comparação a outros materiais, apresentando excelente propriedade estéticas e mecânica e baixa solubilidade (GUGELMIN *et al.*, 2012).

Devido às suas propriedades físicas, biológicas, mecânicas as cerâmicas odontológicas são materiais restauradores indiretos de altíssima qualidade. Antigamente a alternativa estética disponível para dentes com alterações de forma e cor, foram as coroas metalocerâmicas. Com o advento da odontologia restauradora adesiva, iniciada com o condicionamento do esmalte, se possibilitou procedimentos mais conservadores, proporcionando menor tempo de trabalho e menor agressividade aos tecidos moles e ao complexo dentino-pulpar (BURKE, 2014)

Para se trabalhar com estética, é necessária uma análise criteriosa do paciente, tanto da sua condição bucal e expectativas com o futuro tratamento. Além disso devemos analisar se o paciente tem perfil ou não para a realização desse procedimento, pois, muitas vezes o paciente sofre de hábitos parafuncionais, ou o mesmo não possui indicação para tal procedimento (ALMEIDA *et al.*, 2015).

Outra coisa importante além de uma boa comunicação com o paciente, é necessária uma boa comunicação com o laboratório de prótese para se alcançar sucesso em todas as etapas do tratamento (ALMEIDA *et al.*, 2015).

1.1. Justificativa

Com a odontologia minimamente invasiva, existem facetas que exigem desgaste mínimo de tecido dentário, chamados de laminados cerâmicos ou popularmente como “lentes de contato”, são cimentadas diretamente sobre esmalte. Quando o elemento não possui quantidade razoável de esmalte, a confecção dessa faceta é mais complexa. Pacientes portadores de doença periodontal, bruxismo, pacientes que sofrem de apertamento dental e dentes com grau de vestibularização grave, não têm indicação para confecção de facetas (BURKE, 2014).

O plano de tratamento deve ser realizado criteriosamente, considerando a idade do paciente, quantidade de estrutura dentária a ser alterada, tipo de estrutura dentária (esmalte ou dentina), saúde periodontal do paciente, oclusão, apoio laboratorial e destreza manual do profissional. Casos onde o clareamento não seja suficiente para alterar a cor e o paciente não

tenha um formato de dente o qual não lhe agrada, muitas vezes se opta pela confecção de facetas para alterar a forma e cor do elemento dental (TEIXEIRA *et al*, 2021).

Logo, diante deste exposto, esta pesquisa justifica-se por apresentar a grande importância de adquirir conhecimento sobre o procedimento de indicação e tratamento com laminados cerâmicos, bem como o papel do profissional cirurgião dentista nesta área, para que o procedimento seja empregado de forma a conferir aos pacientes segurança e motivação em fazê-lo.

1.2. Problematização

Com a evolução dos materiais, técnicas adesivas e tecnologias associadas à sua confecção, os laminados cerâmicos tornaram-se uma alternativa segura e previsível para reabilitação oral anterior, restaurando dentes com anomalias de cor, forma e posição dentária (COELHO, 2019).

Devido ao grande desgaste de tecidos dentários causada pelos preparos de prótese fixa, um estudo realizou uma análise radiográfica e observou que 15% dos dentes apresentavam problemas periapicais associados a desgastes, a partir disso se viu uma necessidade de se fazer preparos minimamente invasivos (ALMEIDA *et al.*, 2015). Diante de tais afirmações, questiona-se: qual a importância de um correta sequência e planejamento para a confecção de laminados cerâmicos para o paciente?

1.3. Objetivos

1.3.1. Geral

Desenvolver uma pesquisa por meio de um levantamento bibliográfico baseado em revisões de literatura abordando o tema tratamento com laminados cerâmicos para a estética dentária do paciente.

1.3.2. Específicos

- ✓ Esclarecer os meios e etapas para a realização de tal procedimento;
- ✓ Apresentar os benefícios para a saúde estética que a cimentação de laminados confere;
- ✓ Elencar as principais situações que se fazem necessárias tal procedimento;
- ✓ Expor indicações e contra-indicações;

1.4 Procedimentos Metodológicos

A coleta de dados ocorreu no período de setembro de 2023 a maio de 2024, nos bancos de dados, como a National Library of Medicine (PubMed), Scientific Electronic Library Online (Scielo), Biblioteca Virtual em Saúde (BVS) e Google Acadêmico, através do critério de inclusão na qual foram empregados apenas artigos referente ao tema cimentação de laminados. Foram selecionados e analisados por seus temas utilizando os seguintes descritores: “cimentação”; “laminados”; “diagnóstico” e “tratamento”, nos idiomas português e inglês, com o recorte temporal de 2004 a 2023. Entretanto, existem obras que estão fora desse recorte temporal, mas que continham informações importantes, que ajudaram a complementar este trabalho. Este trabalho trata-se de uma revisão de literatura, com abordagem qualitativa (GIL, 2010)

2. REVISÃO DE LITERATURA

2.1. Evolução Histórica

Com o objetivo de recobrir a superfície vestibular dos elementos dentais, foram criadas as facetas. Antigamente, a cimentação da faceta era feita com resina acrílica sobre o dente, sem nenhum desgaste. Somente em 1955, quando surgiu o condicionamento ácido e em 1963 as resinas compostas, que se criaram novas ideias para confeccionar facetas em resina e posteriormente em porcelana cimentadas (OKIDA *et al.*, 2016).

Os laminados cerâmicos foram instituídos por Charles Pincus em 1938 e a partir disso, por meio da evolução das pesquisas, esses materiais evoluíram mecanicamente e também com relação as suas propriedades ópticas, aliados a uma espessura fina (0,3mm – 0,7mm), confeccionados por meio das cerâmicas vítreas ricas em sílica, tendo como principais componentes o dissilicato de lítio (emax) e/ou feldspado (SCOPIN; LOBO, 2014).

As facetas de porcelana, são finas camadas de porcelana ou cerâmica que são inseridas sobre a superfície dos dentes para melhorar sua estética. A história desses laminados está intimamente ligada ao desenvolvimento de materiais odontológicos e técnicas de restauração estética (OKIDA *et al.*, 2016).

Trabalhar com facetas exige uma análise criteriosa do paciente, do seu estado, da sua condição bucal, através de exames clínicos e também exames complementares como radiografias, para analisar a necessidade de tratamentos prévios ao de laminados. (DE SOUZA *et al.*, 2016).

É necessário analisar se o paciente pode ser reabilitado com esse tipo de procedimento, pois, muitas vezes o paciente sofre de hábitos parafuncionais, ou o mesmo não tem paciência para todas as etapas do tratamento. É imprescindível uma boa comunicação entre o cirurgião dentista e laboratório de prótese com intuito de se obter um tratamento favorável e de sucesso, minimizando assim as intercorrências (DE SOUZA *et al.*, 2016).

O pré-aquecimento visa reduzir a viscosidade e aumentar a fluidez das resinas

compostas, porém camadas mais espessas são comumente observadas em comparação aos cimentos resinosos (SEBOLD *et al.*, 2021).

Foi relatado que o assentamento marginal deficiente de restaurações indiretas pode levar à degradação do cimento resinoso e ao manchamento marginal. No entanto, ainda não há consenso sobre limites de espessura de filme clinicamente aceitáveis. A norma ISO 4049 considera 50 µm como limite para agentes cimentantes à base de resinas (TEIXEIRA *et al.*, 2021).

A maioria dos autores sugerem que as espessuras de cimento resinoso sejam mais finas que 120 µm, enquanto estudos clínicos sugerem que as discrepâncias marginais médias para restaurações indiretas podem variar entre 100 e 315 µm. A espessura produzida pelas diversas resinas compostas pré-aquecidas deve ser avaliada para auxiliar na seleção adequada do material apropriado para uma determinada técnica (MARCONDES *et al.*, 2023).

Uma das dúvidas mais comuns que os dentistas ouvem de seus pacientes é como conseguir sorrisos mais bonitos e harmoniosos, e entre as diversas alternativas que podem atender essa expectativa hoje, as facetas e os laminados cerâmicos estão entre os mais procurados. Segundo Sebold *et al.*, (2021) “desde a sua introdução em 1930 por Pincus, as facetas e laminados cerâmicos tornaram-se o tratamento estético mais popular para dentes anteriores”.

A enorme evolução que a odontologia restauradora vem vivenciando, somada a essa busca por preservação de remanescente dentário, tornou-se possível também, realizar preparos minimamente invasivos, limitando-se apenas à remoção das retenções mecânicas, de modo a confeccionar peças extremamente delgadas (SCOPIN; LOBO, 2014).

Há uma alta resistência no fim do tratamento, devido a cimentação ser adesiva, isto é, sobre o esmalte dentário, são denominadas de fragmentos cerâmicos ou, popularmente chamadas de lentes de contato (GOIATO *et al.*, 2016).

Pode-se dizer então, que restaurações diretas com compósitos, totalmente reversíveis, sem nenhum desgaste de estrutura dentária sadia como, por exemplo, a confecção de bisel, é uma realidade hoje. Porém, para que se atinja um resultado satisfatório estético e funcional na confecção dos laminados, o profissional deve ter conhecimento da técnica e do material utilizado (DE SOUZA *et al.*, 2015).

Através do quadro 1 visualizamos a evolução histórica dos laminados cerâmicos desde a década dos anos 30 até hodiernamente.

Quadro 1 – Evolução histórica dos laminados

Década de 1930	Surgiram os esforços iniciais para melhorar a estética dentária. A porcelana foi usada para criar dentes artificiais e algumas técnicas foram desenvolvidas para a restauração estética.
Década de 1950	Avanços na tecnologia de materiais odontológicos, a porcelana foi cada vez mais utilizada em restaurações dentárias. As primeiras restaurações de porcelana eram opacas e não tão estéticas quanto as restaurações atuais.
Décadas de 1970-1980	Desenvolvimento de cerâmicas mais translúcidas e resistentes, tornando-se mais estéticas e resistentes. Os laminados cerâmicos começam a ganhar popularidade como uma forma de melhorar a estética dos sorrisos.
Décadas de 1990-2000	Avanços na tecnologia de materiais odontológicos, introdução de cerâmicas mais fortes e estéticas. Técnicas de preparo dos dentes mais refinadas, processo mais previsível e menos invasivo.
Anos 2010 até hoje	Opção popular para a correção de imperfeições dentárias, como manchas, irregularidades no formato e pequenas lacunas entre os dentes. Melhoria das tecnologias de materiais e na técnica. Resultados altamente estéticos e duradouros para pacientes.

Fonte: Adaptado de (LAYTON et al., 2012)

Logo, percebemos que os laminados cerâmicos são uma das opções mais procuradas para transformar sorrisos, devido a sua durabilidade, estética natural e capacidade de resistência a manchas e descoloração (LAYTON et al., 2012).

Por isso, pesquisas e o desenvolvimento tecnológico contínuo nesse campo estão levando a avanços ainda maiores em materiais odontológicos e nas técnicas de restauração estética com o uso de laminados cerâmicos (GOIATO et al., 2016)

2.2 Tipos de linha de término

O desgaste dental está relacionado à coloração do substrato e a boa adaptação da peça na margem gengival, para que o tecido periodontal seja preservado. Além disso, quando o dente está escurecido, é necessária uma espessura maior de cerâmica para mascarar a descoloração,

resultando em um maior desgaste dental para que o laminado seja efetivamente adequado a face (ANDRADE et al., 2012).

Para garantir e manter a integridade marginal da futura restauração e saúde periodontal, a mesma deve ser cimentada bem ajustada e com uma pequena espessura de cimento resinoso para que o laminado possa permanecer pelo maior tempo possível. O contorno da peça, a higiene oral, a forma e a localização da margem cervical são fatores que afetam de maneira direta esta adaptação (PEGORARO, 2004).

Deve ser analisado o nível de desgaste para realizar o preparo, sendo importante determinar se vai ser delimitado estritamente ao esmalte ou se necessitara de fazer o desgaste na dentina (SOARES et al., 2014).

Os preparos minimamente invasivos limitam-se ao desgaste do esmalte, enquanto os preparos de facetas laminadas convencionais estendem-se até a dentina, o que torna o protocolo de tratamento da superfície dentária diferente (SOARES et al., 2014).

O preparo tradicional não desgasta o contato proximal, sendo ele considerado de forma rápida e fácil execução, consiste no ideal de conservar uma quantidade importante da estrutura dentária. Seu objeto é manter a margem da restauração indireta somente em esmalte dental (EDELHOFF et al., 2002)

O término situa-se 0,5 mm abaixo da junção cimento-esmalte, sendo do tipo chanfro, com uma redução vestibular entre 0,2 e 0,3 mm no terço cervical, 0,5 mm no terço médio e de 0,5 a 0,7 mm no terço incisal (EDELHOFF et al., 2002)

Por mais que o intuito seja as restaurações conservadoras, alguns dentes não podem ser tratados com desgastes minimamente invasivos. Pois se envolvem grandes restaurações interproximais, dentes com mal posicionamento, escurecidos, desgastados ou fraturados, necessitando de restaurações que removam mais estrutura dental. Contudo, essas restaurações ainda evitam a necessidade de um preparo para coroa total (SPEAR et al., 2008)

Como também, existem outras opções de preparo, como o denominado “Preparo full veneer”, sendo ele utilizado em situações clínicas que há necessidade de avançar a região mesial e/ou distal, ou seja, precisa romper a proximal até a palatina ou lingual (HIGASHI et al., 2012).

Dessa forma, a restauração é escondida e sofre aumento da retenção e reduzi a incisal de 1,5 mm a 2,0 mm. Tal preparo se transpõe entre o preparo de laminado tradicional e coroa total metal free (JUNGES et al., 2022)

Outra técnica de preparo é aquela guiado pela própria superfície dental pré-existente, sendo este utilizado quando o elemento dentário possui somente um desequilíbrio

em sua coloração e formato satisfatório, necessitando assim remover somente uma camada uniforme da estrutura dental vestibular (JUNGES et al., 2022)

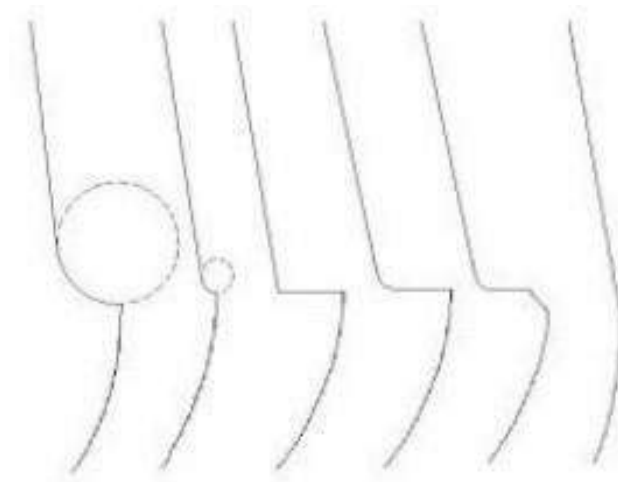
Este preparo é realizado a mão-livre, com pontas diamantadas tradicionais e guias de silicone confeccionadas anteriores ao desgaste, ou também são utilizadas pontas diamantadas aneladas, que são mais apuradas e com uma estratégia mais eficiente (HIGASHI et al., 2012).

Por fim, temos os preparos guiados pelo volume final da restauração, tendo o auxílio do enceramento diagnóstico e guias, esse tipo de preparo visa a maior preservação do esmalte, tendo como resultado adesividade dos laminados, biomecânica e estética. (GOIATO et al., 2016).

Um bom preparo dental, influencia na longevidade do tratamento, pois, oferece melhores condições para que ocorra a realização da moldagem e melhor adaptação das peças. Ainda que promove a correta distribuição de forças nos momentos de restauração (MATOS et al, 2020).

Para isso, foram classificados alguns tipos de términos cervicais que permitem a retenção de laminados e apresentados conforme figura 1 e exemplificados no quadro 1

Figura 1 - Linhas de término (chanfro, chanfre-te, ombro, ombro biselado, lâmina de faca



Fonte: Pegoraro (2014).

Quadro 2 - Tipos de Linhas de términos

Tipos de Linhas	Descrição
Chanfro	Neste tipo de acabamento, a ligação entre as paredes axial e gengival é formada por um segmento circular, que deve ser resistente o suficiente para acomodar a faceta. Recomendado para rostos estéticos. Feito com ponta de diamante em formato de cone truncado com ponta arredondada;
Chanferete	Da mesma forma que o chanfro, representa um segmento circular entre as paredes, mas em dimensões menores. Facilita a adaptação da peça e o escoamento do cimento, o que permite uma visualização clara da linha de acabamento e a preservação da estrutura dentária;
Ombro	A parede axial do preparo forma um ângulo de aproximadamente 90° com a parede cervical, o que é indicado para preparos para coroas de porcelana pura de 1,0 a 1,2 mm de espessura uniforme. É realizado com ponta diamantada reta em formato de cone truncado;
Ombro biselado	Há uma formação aproximada de 90°, ângulo entre as paredes axial e cervical, com chanfro da borda cavo-superficial. O bisel deve ser de 45° para permitir melhor vedação das bordas e escoamento do cimento, feito com ponta diamantada reta truncada cônica, para chanfrar um cone truncado com ponta cônica. Muito indicado para regiões onde a estética é primordial;

Lâmina de faca	Diz-se que termina em zero porque termina depois do dente, o que tem a vantagem de preservar um esmalte mais saudável. No entanto, é difícil localizá-lo para identificação laboratorial. Feito com ponta de diamante em forma de cone truncado com ponta cônica.
----------------	---

Fonte: Friedman (2015).

2.3 Indicações

Para Korkut *et al.* (2017) “restaurar a estética de um paciente que perdeu dentes naturais é um dos temas importantes da odontologia hoje, ao lado da restauração da função, fala, cor e forma. Anormalidades estruturais e posicionais dos dentes anteriores podem levar a sérios problemas estéticos nos pacientes”.

Os tratamentos convencionais, como as coroas totais de porcelana, não são tão mais visados por serem procedimentos mais invasivos e agressivos aos tecidos dentais, uma vez que envolve grande remoção de tecido dental saudável, sem falar nos efeitos adversos que esse tipo de coroa pode ter na polpa e nas gengivas (OKIDA *et al.*, 2016).

Logo, as lentes de porcelana são escolhas majoritárias para restaurações estéticas, principalmente em dentes anteriores, sendo ou não desvitalizados. Essa técnica de reabilitação estética, se baseia no revestimento da parede vestibular do dente com um material de alta biocompatibilidade e longevidade, que não sofre alteração de cor, como a porcelana. (SOUZA *et al.*, 2016).

Além disso, é essencial o cirurgião dentista saber realizar a indicação dos laminados, pois são recomendados para corrigir o formato dentário em casos de dentes com projeção vestibular reduzida, como os dentes conóides. Também são eficazes na correção de imperfeições relacionadas à forma e ao alinhamento dos dentes, no fechamento de diastemas e no tratamento de dentes desgastados que perderam sua naturalidade incisal, bem como para dentes que não responderam satisfatoriamente ao clareamento (NEVES *et al.*, 2021).

Conforme o (quadro 3) e o (quadro 4) podemos visualizar algumas vantagens e desvantagens da instalação de laminados, quanto sobre o diagnóstico preciso para tal reabilitação.

Quadro 3 - Indicações e contraindicações para instalação de laminados

INDICAÇÕES	CONTRAINDICAÇÕES
Alteração de cor	Má higiene oral
Alteração de forma	Alto risco de cárie
Alteração de posição	Coroa muito curta
Alteração de volume	Oclusão topo a topo
Alteração de diastemas	Apinhamento dental
Amplas restaurações	Má posição dentária
Fraturas incisais	Estrutura dental destruída
Dentes que não clareiam	Hábitos parafuncionais

Fonte: (CUNHA et al., 2013)

Quadro 4 - Vantagens e desvantagens do diagnóstico preciso para restauração

VANTAGENS	DESVANTAGENS
Preparo conservador	Tempo de confecção elevado
Grande resistência adesiva	Fragilidade da peça antes da cimentação
Durabilidade elevada	Alto custo
Coefficiente de expansão térmica similar ao dente	Os antagonistas são passíveis de desgaste

Fonte: (CUNHA et al., 2013)

2.3.1 Alteração da posição e forma dos dentes

É um procedimento indicado para dentes conóides, microdontia, ectópicos, ou mal posicionados, fechamentos de espaços, ou seja, diastemas (GIRAY *et al*, 2014).

Em casos, que o dente se encontre em posição adequada e livre de manchas, com espaços entre os dentes vizinhos, é necessária somente mínima remoção do esmalte e arredondamento de ângulos para que a peça tenha eixo adequado de inserção (GIRAY *et al*, 2014).

2.3.2 Alterações de Cor

Dentes com pigmentação, principalmente dentes vitais que não respondem favoravelmente ao clareamento dental, têm nos laminados um recurso eficaz e conservador. Exemplos de alteração de cor: fluorose, pigmentação por medicamento (tetraciclina), displasia de esmalte, resto de material de tratamento endodôntico na camara pulpar o qual pigmenta a

estrutura (ANNIBELLI *et al.*, 2015).

Em casos como esses mencionados acima, é necessário realizar um controle adequado do grau de opacidade e translucidez dos materiais a serem utilizados e da confecção do laminado, com o intuito de mascarar essas alterações de cores. (ANNIBELLI *et al.*, 2015).

2.3.3 Reparo de Próteses

A reposição de Facetas deterioradas ou perdidas em coroas veneer. Quando as coroas se apresentam apenas com comprometimento estético das suas faces vestibulares, a composição das facetas podem ser um recurso extremamente conservador ao invés de se substituir as coroas existentes exclusivamente por motivo estético (GIRAY *et al.*, 2014).

2.4 Contraindicações para instalação de laminados

2.4.1 Problemas periodontais

Devido a inflamação ocorrente da doença periodontal, os tecidos moles como a gengiva, sofrem com a inflamação ocasionada pela doença, ocorrendo sangramento inoportunos. (GONZALEZ *et al.*, 2012).

Dessa forma, ocorre uma desarmonia entre o material a ser utilizado na reabilitação é o periodonto. Tornando assim uma contraindicação para a instalação de laminados cerâmicos (FOLGUERAS, 2019).

2.4.2 Dentes com pequeno grau de estrutura hígida

Outro ponto que tende a inviabilizar a restauração com laminados, são os casos em que a coroa dental possui baixa estrutura remanescente sadia (VIEIRA,2015). Sendo assim, é inviável a confecção de laminados cerâmicos para este elemento, pois é necessário que haja no mínimo 50% de esmalte (VIEIRA, 2015).

2.4.3 Bruxismo

É denominado como o ato de ranger ou apertar os dentes, sendo considerado um hábito parafuncional diurno ou noturno, com grandes prejuízos a saúde dentinária, o que necessita de tratamento intervencionista (RUIZ *et al.*, 2014).

A reabilitação com o uso de laminados cerâmicos para paciente bruxistas, visa a

devolução estética e funcional, visto que na maioria dos casos esses pacientes perdem as incisais dos dentes devido a parafunção (RUIZ et al., 2014).

Alguns autores citam que tal hábito é considerado uma contraindicação para reabilitação com laminados cerâmicos, devido a chance de fratura, ou descolagem da peça devido a força oclusal exercida pelo hábito indesejado (VIEIRA, 2015).

Por isso, em casos de instalação de laminados cerâmicos em pacientes com este hábito parafuncional, é importante recomendar o uso de placa oclusal, para que seja diminuída a sobrecarga nas peças cerâmicas. Assim, será possível diminuirmos as chances de falha em reabilitações como essas (FOLGUERAS, 2019).

Um estudo realizado pela Universidade de Ensino de Prótese e Oclusão da Faculdade de Medicina e Odontologia de Valência, verificou as falhas cerâmicas advindas das restaurações com os laminados cerâmicos, verificou-se a integridade estrutural das peças instaladas em pacientes bruxistas que fazem ou não o uso da placa oclusal. De acordo com o (quadro 5) podemos analisar os seguintes resultados:

Quadro 5 - Frequência de fraturas e descolamentos.

Presença de Bruxismo	Nº Pacientes	Fraturas	Descolagem
Não	40	5	7
Sim, com placa oclusal	15	1	12
Sim, sem placa oclusal	15	7	10

Fonte: (RUIZ et al., 2014)

2.5 Preparo dentário para início do tratamento

Já de início, durante a anamnese do paciente, devemos observar as condições de saúde bucal, linha média dental, gengiva, lábios, oclusão e a cor dos dentes. Tais observações são fundamentais para definir o melhor tipo de cerâmica a ser utilizado e avaliar a necessidade de realizar o preparo da estrutura dental (IBSEN et al., 2006).

Para o planejamento inicial, o enceramento diagnóstico (Wax Up) é uma técnica amplamente utilizada entre os odontólogos e considerada fundamental para orientar a reabilitação oral do paciente (MEIRELLES; BAVIA; VILANOVA, 2013).

Os fatores determinantes para escolha do tipo de faceta utilizada são inúmeros, dos quais, nenhum consegue satisfazer todas as características ideais, mas é importante verificar aspectos como a idade do paciente. (COELHO *et al*, 2019).

Pacientes jovens, as restaurações diretas em resina composta devem ser primeira escolha, mesmo que os resultados estéticos não atendam aos requisitos, pois desta forma podemos obter uma restauração com menos desgaste e menor exposição de esmalte/dentina, adiando assim a restauração indireto (COELHO *et al*, 2019).

Oclusão de faceta em áreas onde há má posicionamento dos dentes com mordida desfavorável, a faceta não deve ser indicada, bem como em sobremordidas, bruxismo, hábitos parafuncionais (GUGELMIN *et al*, 2012).

Os custos devem primeiro ser analisados porque as facetas indiretas, sejam elas feitas de resina, cerômeros ou porcelana, são muito mais caras para o paciente do que as facetas diretas feitas de resina composta. (KARACAN; OZYURT, 2019).

Os estados clínicos dos dentes adjacentes devem ser levados em consideração em relação ao tipo de substituição, cor, localização, quantidade de estrutura de esmalte presente, para realizar o planejamento articular e avaliar a melhor opção para o determinado paciente especificamente (KARACAN; OZYURT, 2019).

Requisitos estéticos e expectativas do paciente, o mesmo deve ser sempre informado sobre o resultado desejado e o que pode ser obtido para o seu caso específico. É de extrema importância analisar as expectativas do paciente e se elas estão de acordo com o resultado que poderia ser alcançado, tendo em vista que os melhores resultados são obtidos em pacientes adultos jovens, cujos dentes geralmente não apresentam alterações de cor muito intensas (TEIXEIRA *et al.*, 2021).

Existem outros fatores a serem considerados como: a etiologia da descoloração dentária, a linha do sorriso do paciente, se há apinhamento dentário. São monitorados o tamanho do espaço entre os dentes, a posição do dente na arcada, o tamanho e formato do dente, bem como o grau de escurecimento (MARCONDES, *et al.*, 2023).

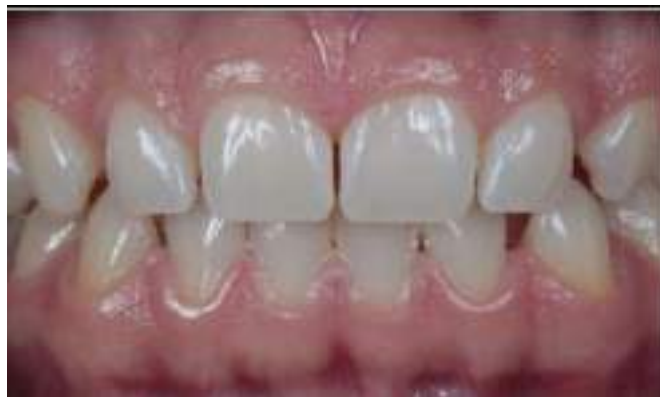Os limites de preparação devem ser bem definidos e estabelecidos. Cada um dos fatores que devem ser levados em consideração está diretamente relacionado ao tipo de preparação que será realizada. Quando o preparo for necessário, deve-se seguir a sequência clínica (MARCONDES, *et al.*, 2023).

O preparo dentário pode ou não ser realizado e seu desgaste deve ser preferencialmente limitado ao esmalte, podendo variar de 0,2 a 2,0 mm, com a terminação gengival em nível chanfrado ou levemente subgengival. Nem sempre é possível evitar a exposição da dentina, o que dependerá de fatores como o alinhamento do dente na arcada dentária e o grau de escurecimento (dentes desvitalizados). A mudança de cor está intimamente relacionada à profundidade da dissecação (FRANKEN, 2020).

Para dentes levemente descoloridos, o desgaste cervical é de aproximadamente 0,4 mm e o desgaste do terço médio e incisal é de 0,5 mm, enquanto para dentes severamente descoloridos, o desgaste cervical é de aproximadamente 0,5 mm e o desgaste do terço médio e incisal é de 0,7 mm. Em alguns casos, como dentes inclinados lingualmente; dentes com alterações de formato e dentes sem alterações de cor, as facetas podem ser realizadas sem qualquer tipo de preparo (DEMARCO, *et al.*, 2023).

A fotografia em casos de laminados e reabilitação é uma ferramenta essencial para o dentista, pois oferece diversos benefícios, permitindo documentar os casos (figura 2) estudar a técnica utilizada no consultório, e também proporciona a vantagem de analisar o caso com mais tempo. Além disso, facilita o planejamento e a preparação, permitindo uma abordagem mais detalhada e cuidadosa (GRIFFIN *et al.*, 2008).

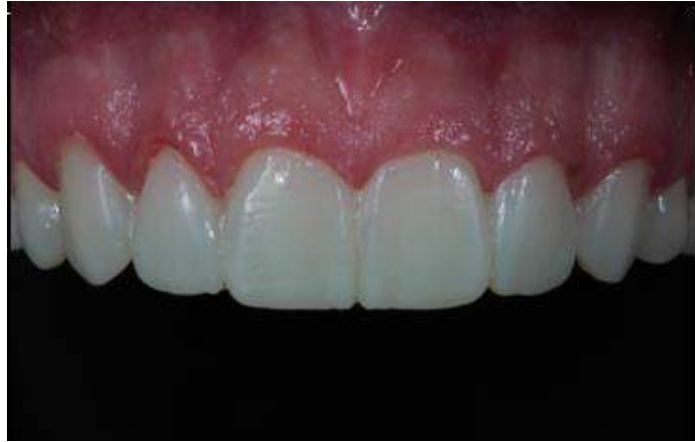Figura 2 - Foto intra-oral para documentação do caso



Fonte: Autoria própria 2024.

Ademais, os protocolos fotográficos contribuem com os protesistas, pois auxiliam na comunicação com o técnico de prótese dentária, tornando mais fácil explicar as mudanças planejadas e os procedimentos a serem realizados. (figura 3) Elas também facilitam para o técnico visualizar o planejamento do profissional (GRIFFIN *et al.*, 2008).

Figura 3 - Foto para envio ao protético em casos que necessite mudanças anatômicas



Fonte: Autoria própria 2024.

2.6 Tipos de Facetas

Podem ser confeccionadas por técnicas diretas ou indiretas. A técnica direta podemos utilizar resinas compostas de micropartículas e/ou resinas compostas híbridas como materiais restauradores. Para a técnica indireta podemos utilizar resinas compostas indiretas como materiais restauradores, porcelanas e mais recentemente cerômeros, confeccionadas fora da boca, e cimentadas com cimento resinoso posteriormente (BURKE, 2014).

Vantagens e desvantagens das facetas diretas de resina composta: Facetas confeccionadas diretamente na boca do paciente utilizando resinas compostas microparticuladas fotopolimerizáveis e/ou resinas compostas híbridas serão descritas conforme o (quadro 6) abaixo.

Quadro 6 – Síntese das vantagens e desvantagens das facetas diretas em resina

VANTAGENS	DESVANTAGENS
Sessão única;	As resinas compostas apresentam resistência ao desgaste menor do que a do esmalte dental;
Dentista controla cor e forma;	Compostos mais vulneráveis as manchas e desgaste;

Custo reduzido;	Maior alteração de cor do que as facetas de porcelana;
Preparo mais conservador do que o preparo para as facetas indiretas;	Todos os compostos atuais apresentam uma contração de polimerização. Podendo provocar trincas no esmalte e ou irromper a união adesiva com a dentina.
Dispensa etapas laboratoriais;	
Não requer provisório e moldagens.	

Fonte: Friedman (2015).

2.7 Laminados cerâmicos

Os laminados cerâmicos são peças delicadas de fina espessura, em sua composição contém cerâmicas, que é uma das opções utilizadas para recobrir faces dos elementos dentários (MENEZES, 2015).

Por mais que os laminados cerâmicos, sejam mais frágeis antes da cimentação e tenham um custo mais elevado, o mesmo oferece vantagens significativas em termos de estética e durabilidade (MENEZES, 2015).

Estudos indicam que as cerâmicas possuem alta resistência, estabilidade de cor, além de pouco acúmulo de biofilme e garantia de durabilidade (GOMES et al., 2008).

Como desvantagem, elas necessitam de algum desgaste da superfície, o que torna a técnica irreversível. Além disso, pacientes com hábitos parafuncionais ou grandes restaurações não são indicados para este tipo de tratamento (SOUZA et al. 2016).

As propriedades físicas constituintes das cerâmicas e os sistemas adesivos possibilitaram realizar preparos mais conservadores, conservando uma maior quantidade de tecido sadio em comparação com as coroas, que são uma alternativa que necessita de um desgaste mais invasivo (GONZALEZ et al., 2012).

Inicialmente os chineses dominavam a arte das cerâmicas, no entanto os europeus descobriram a composição básica que os chineses usavam para fabricar porcelanas. A partir dessa descoberta, desenvolveram uma porcelana fina e translúcida, composta por feldspato e óxido de cálcio (GOMES et al., 2008).

Ocorreram avanços nos materiais e na melhoria das técnicas de fabricação, assim, obtemos diferentes alternativas para melhorar as taxas de sucesso nesse tipo de tratamento. As facetas de cerâmica não apenas restabelecem o sorriso, mas também

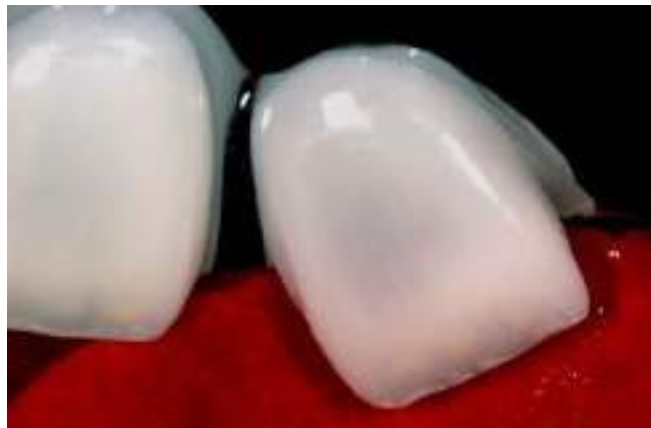permitem a recuperação biomimética das coroas (GONZALEZ et al., 2012).

Quando observamos a necessidade de alterar a forma, a posição ou a anatomia dos dentes, os laminados cerâmicos fornecem resultados estéticos promissores, caso os procedimentos clínicos sejam seguidos corretamente (AMOROSO et al., 2012).

As cerâmicas utilizadas são diferentes em diversos aspectos, podendo elas serem divididas em dois grupos, um de acordo com a sua composição: vítreas, cerâmicas feldspáticas convencionais, reforçadas por leucita e por dissilicato de lítio; e o segundo grupo: não vítreas, reforçadas por alumina e zircônia (KINA 2005).

Os laminados cerâmicos considerados mais naturais e estéticos, são aqueles que em sua composição possuem um alto teor de vidro. Por isso são denominadas vítreas, que imitam melhor as propriedades ópticas do esmalte e da dentina (figura 4) (AMOROSO et al., 2012).

Figura 4 - Aspecto vítreo das cerâmicas



Fonte: Cardoso et al. 2011

Por serem translúcidas, substratos mais escuros são dificilmente mascarados e por isso devem ser selecionadas com cuidado (CORREIA et al., 2013). Ainda sobre as cerâmicas vítreas apresentam um comportamento superior adesivo, e ainda possui a vantagem de o desgaste dentário ser mais conservador (AMOROSO et al., 2012).

Sobre as cerâmicas feldspática, leucíticas e dissilicato de lítio, são as menos resistentes, devido a espessura da matéria (AMOROSO et al., 2012). Porém tais cerâmicas possuem alto potencial estético, sendo elas a escolha de eleição para tratamento com laminados. Portanto, há certa dificuldade para trabalhar com peças de espessura menor que 0.8mm e entregar o melhor resultado estético (GONZALEZ et al., 2012).

Em relação às cerâmicas que contém alumínio em sua composição, as mesmas

não podem receber condicionamento ácido, necessitando assim de jateamento com óxido de alumínio para criar rugosidade na superfície. Por mais que aumente a área de contato com o cimento resinoso elas não são indicadas em tratamentos que o sucesso dependa exclusivamente da adesão (GONZALEZ et al., 2012).

No final da década de 1970, o sistema CAD/CAM ganhou visibilidade e começou a ser utilizado na odontologia estética para a produção de peças cerâmicas. Tal sistema reduziu os custos de fabricação e aumentou a qualidade das peças (CORREIA et al., 2013).

De acordo com o (quadro 7) podemos analisar os diferentes tipos de cerâmicas disponíveis no mercado, junto a qual empresa as fabrica, indicações e características para a utilização de cada material cerâmico.

Quadro 7 - Principais sistemas cerâmicos, indicações e características

SISTEMA CERÂMICO	INDICAÇÕES	CARACTERÍSTICAS
IPS Empress (ivoclar vivadent)	Inlays, onlays, overlays, coroas e facetas	Cerâmica vítrea reforçada por leucita. Processamento por injeção sob calor e pressão RF + 160MPa
IPS EmpressCAD (ivoclar vivadent)	Inlays, onlays, overlays, coroas e facetas	Cerâmica vítrea reforçada por leucita. Processamento CAD/CAM RF= 160MPa
VITABLOCS (VITA)	Inlays, onlays, overlays, coroas e facetas	Cerâmica feldspática. Processamento CAD/CAM RF = 150MPa
Emax CAD (ivoclar vivadent)	Coroas e facetas (restaurações anatômicas ou coppings). Intra estruturas para pontes fixas anteriores de até três elementos.	Cerâmica vítrea reforçada por dissilicato de lítio. Processamento CAD/CAM RF= 360MPa

Emax Press (ivoclar vivadent)	Coroas e facetas (restaurações anatômicas ou cappings). Intra estruturas para pontes fixas anteriores de até três elementos.	Cerâmica vítrea reforçada por dissilicato de lítio. Processamento por injeções sob calor e pressão RF= 360MPa
Cerâmicas feldspáticas	Facetas, inlays e onlays com restrições devido a baixa resistência.	Restauração confeccionadas pela técnica do troquel refratário RF=90 A 100MPa

2.8 Sistema Adesivo

A adesão é um dos princípios essenciais para o sucesso da reabilitação com laminados cerâmicos. Pois, os sistemas adesivos são capazes de formar uma interface extremamente forte entre o dente e a cerâmica, especialmente quando aplicados sobre o esmalte dental, que é um tecido duro (CORREIA et al., 2013).

As facetas cerâmicas devem ser recomendadas quando a adesão é completamente viável. Isto é, quanto maior a quantidade de esmalte dental disponível, melhor será a adesão e o prognóstico do tratamento restaurador (GRESNIGT et al., 2013).

O emprego de tecnologias adesivas possibilitou a máxima preservação da estrutura dental saudável, atendendo tanto as necessidades restauradoras quanto aos anseios estéticos dos pacientes (ÖZTÜRK et al., 2014).

Muitas vezes quando ocorre a descolagem da peça cerâmica é devido a falha no processo sistema adesivo, podendo ter ocorrido uma ruptura no controle de umidade, ocorrendo o contato da saliva com o elemento já condicionado com o sistema adesivo (ÖZTÜRK et al., 2014). Visto isso, o processo de cimentação deve receber cuidados minuciosos para que a restauração tenha sucesso a longo prazo (PEIXOTO et al., 2018).

Os avanços nos métodos de preparo e nos sistemas adesivos têm permitido uma adesão eficaz entre compósitos. Estudos da literatura indicam um aumento na resistência de união entre compósitos após o condicionamento com alumina ou partículas de sílica revestidas com alumina, seguido pela silanização (ÖZTÜRK et al., 2014). O processo de silanização aprimora a molhabilidade dos substratos e se torna mais eficiente com as partículas de vidro presentes na superfície dos compósitos, resultando em ligações covalentes mais robustas (GRESNIGT et al., 2013).

As uniões compósito-compósito testadas após o condicionamento com partículas de sílica e silanização demonstraram uma adesão mais forte do que aquelas dos substratos de compósito apenas condicionados com ácido fosfórico e aplicação de sistemas adesivos (CORREIA et al., 2013).

Enquanto, em casos que a superfície a ser cimentada possui esmalte, dentina e compósitos, um sistema adesivo de três passos oferece uma maior durabilidade em comparação com os sistemas de dois passos (GRESNIGT et al., 2013).

2.9 Cimentação de Laminados

2.9.1 Planejamento e técnica de Cimentação

Para um correto diagnóstico e planejamento é necessário lançar mão de um enceramento diagnóstico, mock up , imagens e provisórios, para que assim o paciente consiga visualizar o resultado final. A moldagem para enceramento diagnóstico é realizada com silicone de adição, conforme (figura 5). (RAPOSO et., 2014).

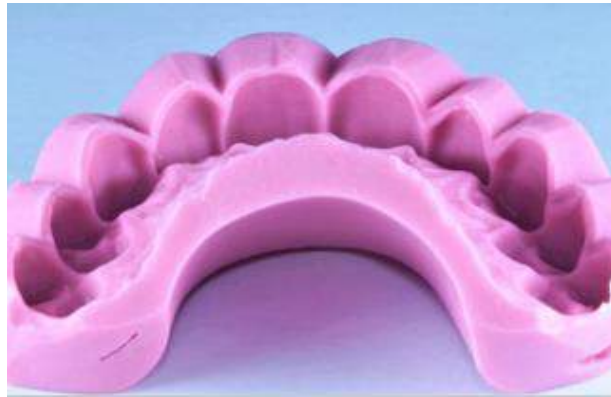Essa moldagem com silicone de adição pode acontecer em dois passos: inicialmente com o sistema pesado, seguido pelo alívio, onde ocorre o desgaste para a inserção do sistema leve, sendo assim essa técnica denominada como dupla moldagem. Outra opção é a moldagem simultânea, no qual envolve o uso dos sistemas leve e pesado ao mesmo tempo. (PEIXOTO et al., 2018).

Caso o preparo da linha de término gengival esteja dentro do sulco gengival, é necessário utilizar um fio afastador. Este fio deve ser inserido na margem gengival com a ajuda de um instrumento metálico e, após essa inserção, a moldagem é realizada (SILVA et al., 2016).

Este procedimento é feito no modelo inicial, obtido pela moldagem, é necessário ter uma boa percepção da personalidade individual de cada paciente (MALIK, TABIAT-POUR; 2010).

As guias de silicone confeccionadas a partir deste enceramento, são uma ferramenta útil para o dentista saber o desgaste correto que deve ser realizado (WALTER; RAIGRODSKI, 2008)

Figura 5 - Moldagem para enceramento diagnóstico



Fonte: Autoria própria 2024.

Existem facetas que exigem desgaste mínimo de tecido dentário. Também conhecidas como “lentes de contato”, os laminados cerâmicos são cimentados diretamente sobre esmalte ou com preparos que intervêm o mínimo possível na estrutura dentária (OKIDA *et al.*, 2016).

É considerado um dos tratamentos mais conservadores para reabilitação oral, pois requer mínimo ou nenhum preparo dental e é biocompatível com o tecido periodontal e substratos dentários (CUNHA *et al.* 2014).

Para o planejamento ideal para a instalação de laminados cerâmicos, vários aspectos cruciais devem ser abordados, sendo eles: planejamento estético e funcional, Avaliação da mordida, oclusão, ajustes (ANNIBELLI *et al.*, 2015).

É crucial que o cirurgião-dentista tenha previsibilidade no tratamento, um bom planejamento do caso essencial para reduzir possíveis falhas. Logo, a relação entre o profissional, o paciente e o protético é fundamental para o sucesso do tratamento (GONZALEZ *et al.*, 2012).

Existem vantagens significativas relacionadas à conservação dentária, incluindo ausência de sensibilidade pós-operatória, adesão do esmalte, estresse flexural mínimo, restaurações mais duradouras e maior aceitação do tratamento. Esse tratamento pode ser uma excelente opção, desde que as etapas de planejamento sejam executadas com cuidado pacientes (PEUMANS *et al.* 2004).

Um dos maiores desafios da odontologia é obter as propriedades ópticas dos dentes naturais empregando materiais artificiais. Em geral, o resultado estético final de uma

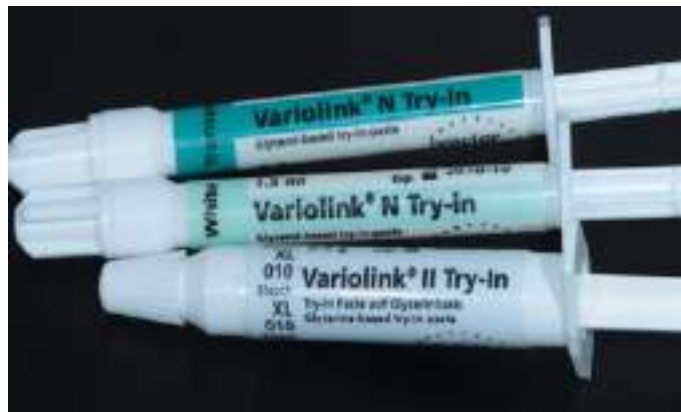reabilitação cerâmica é determinado pela combinação da cor do substrato dental, da espessura cerâmica juntamente cor do cimento (ANNIBELLI *et al.*, 2015).

Esses materiais, em comparação, possuem uma camada de cimento menos estável que pode mudar de cor com o tempo. Os cimentos resinosos são amplamente utilizados para cimentação de restaurações totalmente cerâmicas, devido às suas propriedades mecânicas e estéticas e também por aderirem facilmente aos tecidos dentários (SCOPIN; LOBO, 2014).

Ademais, antes da instalação propriamente dita dos laminados, o dentista deve realizar a prova seca das peças, sendo associada ao uso de Try-In (figura 6) que são pastas matizadas, disponíveis em várias cores, auxiliando a seleção de cor do cimento resinoso definitivo (CARDOSO *et al.*, 2011).

Essa etapa é uma ferramenta extremamente importante para o profissional que visa a redução de erros e pretende visualizar o resultado estético desejado pelo paciente como em conformidade o dentista. (CARDOSO *et al.*, 2011).

Figura 6 - Pastas matizadas Try-In



Fonte: Autoria própria 2024.

2.9.2 Técnica de Cimentação

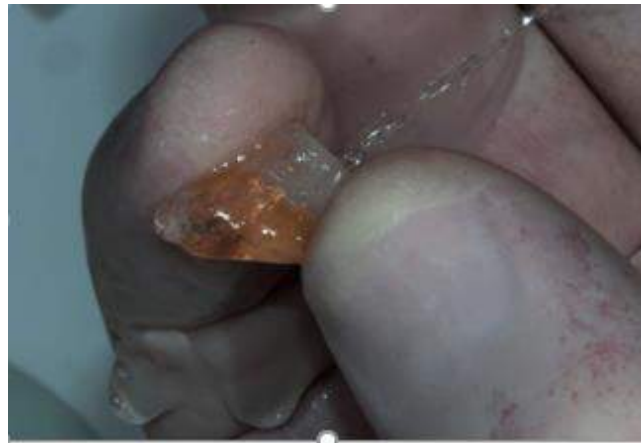A técnica atual de cimentação sugere-se que as facetas de porcelana sejam condicionadas com ácido fluorídrico a 5% por 20 segundos (figura 7), lavadas em água corrente por 20 segundos e secas ao ar. Após isso aplicada-se uma fina camada de silano (figura 8), que será deixada reagir por 60 segundos nas superfícies pré-tratadas e depois jato com ar por 5 segundos (ALVARADO, 2020).

Com relação ao tratamento da superfície do esmalte, é necessário o condicionamento ácido, com ácido fosfórico 37% (Ultradent) por 30 segundos (figura 9), enxaguada com água corrente por 30 segundos e seca com ar seguida de aplicação ativa de adesivo por 20

segundos e fluxo de ar por 5 segundos (figura 10) (ALVARADO, 2020).


Para a colagem da peça cerâmica, passamos adesivo na peça (figura 11) depois um cimento resinoso previamente selecionado aplicado sobre o laminado cerâmico e cimentado ao esmalte dentário (figura 12), remove-se excesso (figura 13) e fotopolimeriza o conjunto (figura 14), ao final removemos excessos grosseiros com auxílio de laminas de bisturi, brocas e disco abrasivos. (VIEIRA, 2005). (ALMEIDA, 2015; MAGNUS; FRANKEN, 2020.)

Figura 7 - Condicionamento com ácido fluorídrico 10%, por 20 segundos



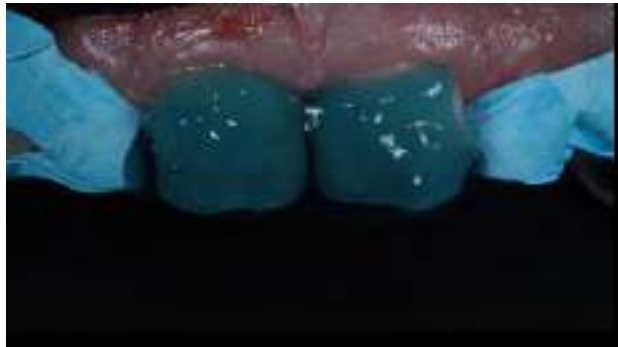
Fonte: Autoria própria 2024.

Figura 8 - Aplicação de silano



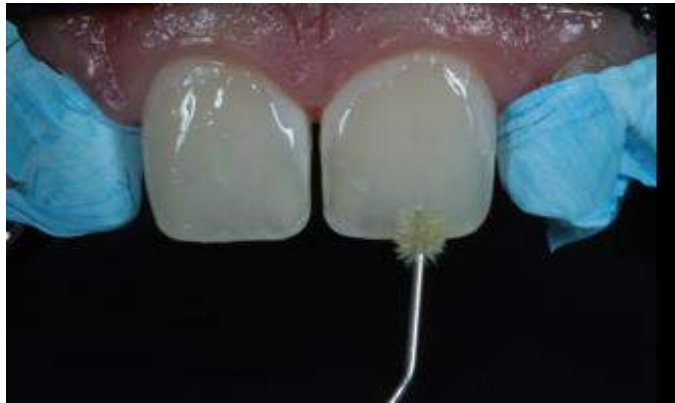Fonte: Autoria própria 2024.

Figura 9 Condicionamento com ácido fosfórico em esmalte



Fonte: Autorial própria 2024.

Figura 10 – Aplicação ativa de adesivo no esmalte



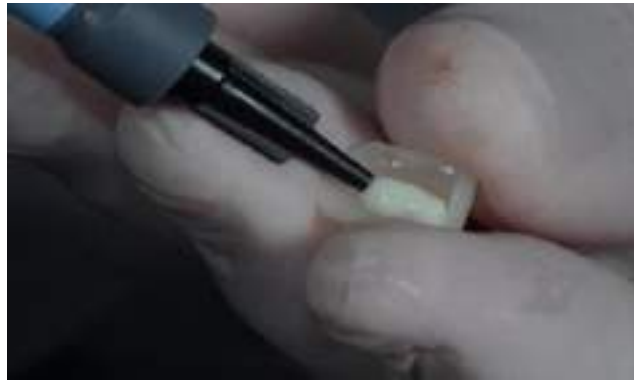Fonte: Autorial própria 2024.

Figura 11 - Aplicação de adesivo na peça cerâmica



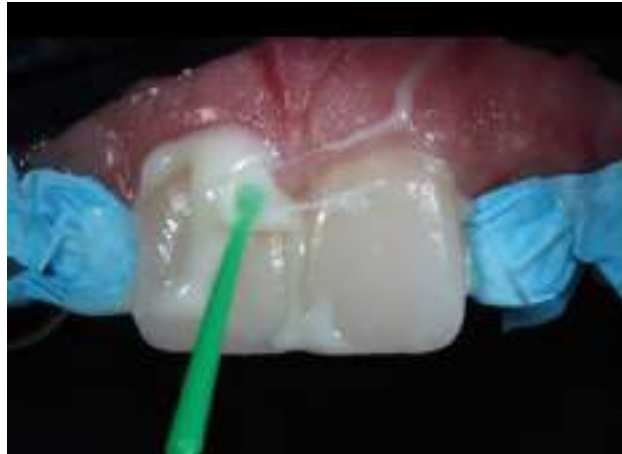Fonte: Autorial própria 2024.

Figura 12- Aplicação de cimento resinoso na peça



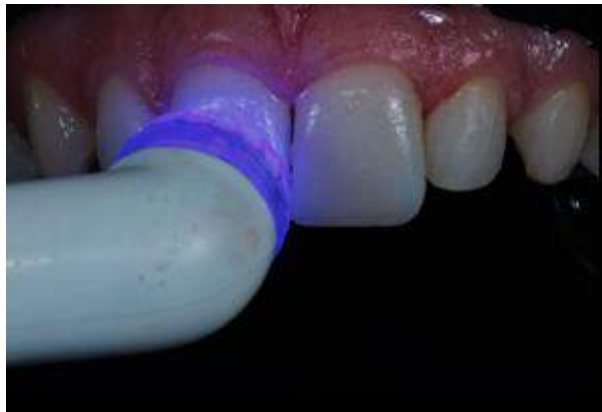Fonte: Autorial própria 2024.

Figura 13 - Remoção de excessos de cimento



Fonte: Autorial própria 2024.

Figura 14 - Fotoativação por 60 segundos do cimento



Fonte: Autorial própria 2024.

Atualmente Marcondes (2023) descreve a cimentação de laminados utilizando resina composta aquecida ao invés de cimento resinoso convencional. As etapas clínicas obedecem a seguinte ordem do (quadro 8).

Quadro 8 - Ordem das etapas clínicas para cimentação

1°	Aquecedores de compósito são ajustados para 68°C e seringas de resina compostas são colocadas para 10 minutos de aquecimento
2°	Excisão de restaurações provisórias (mock-up), testes a seco e úmido de laminados cerâmicos nos dentes preparados;
3°	Isolamento do campo operatório para controle de umidade e acesso suficiente aos términos do preparo;
4°	Teste a seco dos laminados após isolamento da ensecadeira para garantir o correto assentamento;
5°	Superfícies cerâmicas de feldspato foram condicionadas com ácido fluorídrico 9,5% por 60 segundos, silanizadas e preenchidas com adesivo
6°	As seringas de resina composta de preenchimento foram pré-aquecidas a 68°C por 10 minutos no primeiro aquecedor. O compósito é colocado na superfície interna dos laminados
7°	Os laminados são então colocados em uma segunda bandeja de aquecimento também na mesma temperatura anterior e cobertos para reaquecimento durante o preparo químico do substrato dental;
8°	O esmalte é então jateado com partículas de alumina de 50 µm e em seguida condicionado com gel de ácido fosfórico 35% por 30 segundos, lavado, seco e aplicado adesivo no preparo;
9°	As cerâmicas são cuidadosamente colocadas nos dentes preparados.;
10°	Remoção inicial do excesso de resina composta;
11°	Ativação ultrassônica para acrescentar ainda mais a fluidez ao compósito e reduzir a espessura do filme. Nesta etapa, o excesso adicional é removido;
12°	Fotopolimerização sob pressão por 60 segundos em cada superfície;

13°	Fotopolimerização adicional das bordas por 10 segundos usando o gel hidrossolúvel em água para reduzir a camada inibida de oxigênio;
14°	Acabamento com lâmina de bisturi e polimento com polidores diamantados

Fonte: Adaptado de (MARCONDES 2023).

É importante esclarecer que a escolha do cimento no processo de cimentação é de grande relevância, pois o mesmo atua na adesão da restauração ao dente. Por isso, os cimentos resinosos fotoativados são os mais utilizados, pois existem variadas cores no mercado e possui estabilidade de cor e grande potencial estético. (PAIVA, 2019).

Os cimentos resinosos, aliados à cimentação adesiva, revolucionaram a técnica de cimentação de laminados cerâmicos, pois oferecerem resultados estéticos superiores e uma resistência adesiva elevada. Esta técnica é amplamente utilizada na cimentação de cerâmicas anteriores. (SILVA et al., 2021).

3 CONSIDERAÇÕES FINAIS

Com base nos artigos pesquisados, podemos concluir que os laminados cerâmicos são restaurações com alta taxa de sobrevivência e longevidade, desde que, sejam aplicados de acordo com um protocolo clínico rigoroso, para que dessa forma seja garantida a máxima qualidade da restauração. As vantagens que o paciente usufrui através da instalação de laminados cerâmicos são inúmeras, uma vez que possibilitam a correção de cor, formato, alinhamento e recobrimento de restaurações antigas. Visto que o papel do dentista está em planejar o caso corretamente, seguir todas as etapas, cuidados e orientar ao paciente a forma correta de manter a saúde bucal adequada e a longevidade de suas peças cerâmicas. Ademais, a utilização de sistemas adesivos eficazes, a preservação da estrutura dental saudável e a escolha adequada dos materiais são essências para o sucesso a longo prazo da reabilitação estética e funcional com laminados. Por isso, os avanços nos sistemas adesivos e nos métodos de preparo contribuem de forma expressiva para a melhoria da qualidade e durabilidade dos laminados cerâmicos.

REFERÊNCIAS BIBLIOGRÁFICAS

- ALMEIDA, Júlia R. *et al.* **Resin-based luting agents and color stability of bonded ceramic veneers.** The Journal of prosthetic dentistry, v. 114, n. 2, p. 272-277, 2015.
- ALVARADO, Manuel Salvador Urcuyo *et al.* **Evaluation of the Bond Strength and Marginal Seal of Indirect Restorations of Composites Bonded with Preheating Resin.** European Journal of Dentistry, v. 14, n. 4, p. 644, 2020.
- AMOROSO, A. P. *et al.* Cerâmicas Odontológicas: Propriedades, indicações e considerações clínicas. Revista Odontológica de Araçatuba, v. 33, n. 2, p. 19-25, Jul-Dez. 2012.
- ANDRADE, O. S. de, *et al.* Ultimate ceramic veneers: a laboratory-guided ultraconservative preparation concept for maximum enamel preservation. Quintessence Dent. Technol, Hanover Park, v.35, p.29-42, 2012.
- ANNIBELLI, Ricardo Luiz *et al.* **Restabelecimento do sorriso utilizando Facetas em dissilicato de lítio.** Rev Dental Press Estét, 12 (1) p. 34-44. Jan-mar/2015.
- BEIER US, KAPFERER I, BURTSCHER D, DUMFAHRT H. **Clinical performance of porcelain laminate veneers for up to 20 years.** International Journal of Prosthodontics 2012;25:79-85.
- BURKE, F. J. **Survival Rates for Porcelain Laminate Veneers with Special Reference to the Effect of Preparation in Dentin: A Literature Review.** J Esthet Restor Dent., v.24, n. 4, p. 257-65, 2014.
- CARDOSO, P. C. *et al.* Importância da Pasta de Prova (Try-In) na Cimentação de Facetas Cerâmicas – Relato de Caso. Rev Odontol Bras Central, Goiânia/GO, v. 20, n. 53, p. 166-171, 2001.
- Chronological history and current advancements of dental adhesive systems development: a narrative review.** Journal of Adhesion Science and Technology, 35(18), 1941-1967. 2021.
- COELHO, Natália F. *et al.* **Response of composite resins to preheating and the resulting strengthening of luted feldspar ceramic.** Dental Materials, v. 35, n. 10, p. 1430-1438, 2019.
- CORREIA, André Ricardo Maia *et al.* CAD-CAM: a informática a serviço da prótese fixa. **Revista de Odontologia da UNESP**, v. 35, n. 2, p. 183-189, 2013.
- CUNHA LF, PEDROCHE LO, GONZAGA CC, FURUSE AY. **Esthetic, occlusal, and periodontal rehabilitation of anterior teeth with minimum thickness porcelain laminate veneers.** Journal of Prosthetics Dentistry 2014;112:1315-8.
- CUNHA, Ana Raquel da Fonseca Moreira Damas da. **Facetas de porcelana VS facetas de resina composta.** 2013. Tese de Doutorado. [sn].**do sorriso com laminados cerâmicos: Relato de caso clínico.** Uberlândia, 2015.

Edelhoff D., Sorensen J.A. Tooth structure removal associated with various preparation designs for anterior teeth. *J Prosthet Dent.* 2002 May; 87(5):503-9.

Estética em Prótese Fixa. Livro do Ano da Clínica Odontológica Brasileira. São Paulo: Artes Médicas, cap. 1, pag.3-26: 2014.

FERNANDA GABRIELA DA SILVA LIMA. **CIMENTAÇÃO DE LAMINADOS**

FOLGUERAS, Danielle de Castro et al. Insucessos em laminados cerâmicos: revisão de literatura. 2019.

FRANKEN, Patricia; MAGNUS, Vinicius. **Estabilidade de cor de laminados cerâmicos cimentados com cimento resinoso fotoativado ou resina composta termo modificada.** ANAIS DA MOSTRA DE INICIAÇÃO CIENTÍFICA DO CESUCAISSN 2317-5915, n. 14,

FRIEDMAN, M. J. **Porcelain veneer restorations: a clinician's opinion about a disturbing trend.** *J Esthet Restor Dent.*, v.13, p.318– 326, 2015.

GIRAY, F. E.; DUZDAR, L.; OKSUZ, M.; TANBOGA, I. **Evaluation of the bond strength of resin cements used to lute ceramics on laser-etched dentin.** *Photomed Laser Surg*,v. 32,n. 7, p. 413-421, jul.2014.

GOMES, E. A. et al. Cerâmicas odontológicas: o estado atual. *Cerâmica [online]*. 2008, vol.54, n.331, p. 319-325.

GONZALEZ, M. R. et al. Falhas em Restaurações com facetas laminadas: uma revisão de literatura de 20 anos. *Revista Brasileira de Odontologia*, Rio de Janeiro, v.69, n.1, p.43-48, jan./jun. 2012.

GONZALEZ, Mariana Rodrigues et al. Falhas em restaurações com facetas laminadas: uma revisão de literatura de 20 anos. **Revista brasileira de odontologia**, v. 69, n. 1, p. 43, 2012.

GRESNIGT, M.M.M; ÖZCAN, M. **Fracture strength of direct vesus indirect laminates with and without fiber application at the cementation interface.** *Dental Materials* 2006; 23:927-33.

GRESNIGT, Marco MM; KALK, Warner; ÖZCAN, Mutlu. Clinical longevity of ceramic laminate veneers bonded to teeth with and without existing composite restorations up to 40 months. **Clinical oral investigations**, v. 17, p. 823-832, 2013.

GRIFFIN, Jack D. Uso de fotografia digital para visualizar, planejar e preparar um complexo caso de faceta de porcelana. **Procedimentos Práticos & Odontologia Estética: PPAD** , v. 20, n. 1, pág. 39-45; questionário 47, 2008.

GOIATO, M.C.; CRUZ, N.C.; RANGEL, E.C.; MORENO, A.; SONEGO, M.V.; BONATTO, L.R.; SILVA, E.V.F.; NAGAY, B.E; SANTOS, D.M. In vitro analysis of different properties of acrylic resins for ocular prosthesis submitted to accelerated aging with or without photopolymerized glaze. *Materials Science and Engineering*, v. 69, p. 995- 1003, 2016

GUGELMIN, B. P., MIGUEL, L. C. M., FILHO, F. B., DA CUNHA, L. F., CORRER, G. M., HIGASHI, Cristian et al. Laminados cerâmicos minimamente invasivos. **Full dent sci**, v. 4, n. 13, p. 166-75, 2012.

IBSEN, R. L. et al. A conservative and painless approach to anterior and posterior aesthetic restorative dentistry. *Dent. Today. Montclair*, v.25,n. 7, p.118-121,2006.

KARACAN, Ahmet O.; OZYURT, Perihan. **Effect of preheated bulk-fill composite temperature on intrapulpal temperature increase in vitro**. *Journal of Esthetic and Restorative Dentistry*, v. 31, n. 6, p. 583-588, 2019.

JUNGES, J.; FREITAS, I. A. C. Lentes de contato dental com finalidade de restabelecimento funcional. Relato de Caso Clínico. Anais Da XVI Mostra De Iniciação Científica Do Cesuca. 2022

Layton DM, Walton TR. The up to 21-year clinical outcome and survival of feldspathic porcelain veneers: accounting for clustering. *Int J Prosthodont*. 2012 Nov-Dec;25(6):604-12.

MALIK K, TABIAT- POUR S. **The use of a diagnostic wax set-up in aesthetic cases involving crown lengthening--a case report**. *Dent Update* 2010;37:303-4, 306-7.

MARCONDES, R.-L., MORAES, R.-R., PEREIRA, J.-R., & DE CARVALHO, M.-A. (2023).

MARCONDES, Rogério L. *et al*. **Viscosity and thermal kinetics of 10 preheated restorative resin composites and effect of ultrasound energy on film thickness**. *Dental Materials*, v. 36,

MEIRELLES, Lis; BAVIA, Paula Furlan; VILANOVA, Larissa Soares Reis. Aplicações clínicas do enceramento diagnóstico na reabilitação oral—uma revisão de literatura. **Revista da Faculdade de Odontologia de Lins**, v. 23, n. 1, p. 20-25, 2013.

MENEZES, M.; CARVALHO, E.; SILVA, F.; REIS, G.; BORGES, M. **Reabilitação estética**

MONTENEGRO G, SILVA W, PINTO T. **Laminados cerâmicos: simplificando a cimentação**. *Full Dent. Sci*. 2015; 6(24):.n. 10, p. 1356-1364, 2020.

NEVES, Juliana Silva; DOS SANTOS MIRANDA, Maria Alzirene; YAMASHITA, Ricardo Kiyoshi. Preparo para laminados cerâmicos minimamente invasivos: revisão de literatura. *Facit Business and Technology Journal*, v. 1, n. 28, 2021.

OKIDA, R. C.; VIEIRA, W. S. C.; RAHAL, V.; OKIDA, D. S. S. **Lentes de contato:**

ÖZTÜRK, Elif; BOLAY, Şükran. Survival of porcelain laminate veneers with different degrees of dentin exposure: 2-year clinical results. **Journal of Adhesive Dentistry**, v. 16, n. 5, 2014.p. 472-481, 2020.

Paiva BLRA. Facetas em Resina X Laminados Ceramicos Relato de Caso Clínico. Maceio AL 2019.

Paredes AWG. O uso de facetas totalmente de porcelana adesivadas durante o tratamento de dentes anteriores fraturados e desgastados: Parte 2. Resultado clínico após cinco anos de acompanhamento. *Ir. Dent J.* 1995;178:337- 340.

PEGORARO, L.F., et al. Otimizando a Estética em Prótese Fixa. Livro do Ano da Clínica Odontológica Brasileira. São Paulo: Artes Médicas, cap. 1, pag 3-26: 2004.

PEIXOTO, Rubia Venturi Luna et al. Lentes de contato odontológicas-preparo minimamente invasivo: relato de caso. **Rev Gestão Saúde**, v. 18, n. 2, p. 44-54, 2018.

PEUMANS M, DE MUNCK J, FIEUWS S, LAMBRECHT P, VANHERLE G, VAN MEERBEEK V. **Prospective ten-year clinical trial of porcelain veneers.** *J Adhes Dent* 2004;6:65–76.

Preheated restorative composite resin for luting ceramic laminate veneers: An optimized technique report. *J Clin Exp Dent*, 15(2), 165–173. <https://doi.org/10.4317/jced.60068>
restaurações minimamente invasivas na solução de problemas estéticos. Revista Odontológica de Araçatuba, 2016.

RAPOSO, Luiz Henrique Araújo et al. Restaurações totalmente cerâmicas: características, aplicações clínicas e longevidade. Associação Brasileira de Odontologia, 2014.

Ruiz MG, Panadero RA, Font AF, Rodriguez JUR, Ruiz MFS. Influence of bruxism on survival of porcelain laminate veneers. *Med Oral Patol Oral Cir Bucal.* 2014;426-32.

SCOPIN DE ANDRADE, O. & LOBO, M. **Lentes de Contato e Laminados Cerâmicos: Abordagem ultraconservadora em restaurações cerâmicas.** In: Beleza do Sorriso. Editora Napoleão, v.2. 2014.

SEBOLD, M., ANDRÉ, C. B., SAHADI, B. O., BRESCHI, L., & GIANNINI, M. (2021).

SILVA, J.M.C.; FEITOSA, R.A.; FERREIRA, D.L.A.; VIANA, M.O.S. Use of SelfAdhesive Resin Cements in Dentistry : a Literature Review. *Journal of Health Sciences*, v. 23, n. 1, p. 51-55, 2021.

SILVA, Francisco Cláudio Fernandes Alves et al. Técnica de moldagem modificada usando silicona de adição. *Revista da Associação Paulista de Cirurgioes Dentistas*, v. 70, n. 4, p. 364-368, 2016.

SOARES, Paulo Vinícius *et al.* **Esthetic rehabilitation with laminated ceramic veneers reinforced by lithium disilicate.** *Quintessence international*, v. 45, n. 2, fev/2014.

SOUZA, Mackson Silva et al. Laminados cerâmicos—um relato de caso. **Revista Pró-universUS**, v. 7, n. 3, p. 43-46, 2016.

SPEAR F., Holloway J. Which all-ceramic system is optimal for anterior esthetics? *J Am Dent Assoc* 2008;139:19S-24S.

TEIXEIRA, J. P. S., *et al.*. **Uso de resina pré-aquecida como material cimentante em restauração indireta: Uma revisão de literatura.** Research, Society and Development, 10(7), e2810716293. (2021). Disponível em: <https://doi.org/10.33448/rsd-v10i7.16293> Acesso em: 13 de Setembro de 2023

VIEIRA, Wiry Samara Cândida. Lentes de contato: restaurações minimamente invasivas, na solução de problemas estéticos. 2015.

WALTER RD, RAIGRODSKI AJ. **Clinical considerations for restoring mandibular incisors with porcelain laminate veneers.** Journal of Esthetic Restorative Dentistry 2008; 20:276-81