



CURSO DE ESTÉTICA E COSMÉTICA

VALERIA BARROS RODRIGUES

**RECURSOS ESTÉTICOS NO TRATAMENTO DO MELASMA APÓS O
PERÍODO GESTACIONAL**

Sinop/MT

2022

VALERIA BARROS RODRIGUES

**RECURSOS ESTÉTICOS NO TRATAMENTO DO MELASMA APÓS O
PERÍODO GESTACIONAL**

Trabalho de conclusão de curso, apresentado à Banca Avaliadora do Departamento de Estética e Cosmética, do Centro Educacional Fasipe - UNIFASIPE, como requisito final para a obtenção do título de Bacharel em Estética e Cosmética.

Orientadora: Prof^ª. Rafaela Dalmolin

Sinop/MT

2022

VALERIA BARROS RODRIGUES

**RECURSOS ESTÉTICOS NO TRATAMENTO DO MELASMA APÓS O
PERÍODO GESTACIONAL**

Trabalho de Conclusão de Curso apresentado à banca avaliadora do curso de Estética e Cosmética – do Centro Educacional Fasipe - UNIFASIPE como requisito para a obtenção do título de Bacharel em Estética e Cosmética.

Aprovado em 06/12/2022

Rafaela Dalmolin
Professora Orientadora
Departamento de Estética e Cosmética – UNIFASIPE

Brennda V. Moresco Garcia
Professora Avaliadora
Departamento de Estética e Cosmética – UNIFASIPE

Mônica Teixeira Góis
Professora Avaliadora
Departamento de Estética e Cosmética – UNIFASIPE

Mônica Teixeira Góis
Coordenadora do curso de Estética e Cosmética
Departamento de Estética e Cosmética – UNIFASIPE

Sinop/MT

2022

DEDICATÓRIA

A todas as pessoas que em minha caminhada demonstraram paciência e carinho.

Em especial, àquelas que me incentivaram a seguir sempre em frente.

AGRADECIMENTOS

- Acima de tudo a Deus, porque se não fosse através dEle, não teria chegado até aqui.
- À minha Avó, que com muito esforço me criou sozinha, me educou e me ajudou a dar os primeiros passos na vida e me ajuda até hoje, fazendo-me reconhecer que sem ela eu não chegaria até aqui.
- Ao meu marido, que dividiu comigo cada etapa desta realização, pelo seu apoio, compreensão e paciência.
- À professora orientadora Rafaela Dalmolin, que me orientou de forma objetiva para obter êxito neste trabalho.
- Aos demais professores do curso de graduação, que nos transmitiram seus conhecimentos e contribuíram para nossa formação.
- A todos, que direta e indiretamente, contribuíram para a realização deste trabalho e permitiram o enriquecimento de minha aprendizagem.

RODRIGUES, Valeria Barros, Recursos Estéticos No Tratamento Do Melasma Após O Período Gestacional. 2022.nx.

Trabalho de conclusão de curso – Centro Educacional Fasipe - UNIFASIPE

RESUMO

O melasma é considerado uma dermatose que causa alterações na cor da pele e tem maior ocorrência de casos em mulheres em idade reprodutiva. Ele consiste em uma hiper melanose adquirida, que possui manchas escuras e tem maior incidência na região centro facial, malar e mandibular. No período gestacional, a gestante passa a sofrer várias alterações no seu corpo devido a mudanças endócrinas, metabólicas, imunológicas e vasculares, causando diversos efeitos no corpo, entre eles, o melasma. De ocorrência comum durante a gestação na região da face, o melasma interfere negativamente no bem-estar das mulheres acometidas, pois compromete a aparência. Com isso, a mulher tem sua autoestima afetada, podendo se sentir insegura até mesmo para procurar tratamentos e isso faz com que elas busquem esconder suas manchas ao invés de procurar tratá-las. Neste sentido, o objetivo deste estudo, buscou identificar os tratamentos recomendados, para promover a melhoria da qualidade de vida das gestantes que sofrem deste distúrbio e abordar tratamentos que possam ter uma grande eficácia após o período gestacional. Para tanto, foi adotada a pesquisa bibliográfica como metodologia de estudo. A literatura aponta que, após a gestação, a maior parte dessas manifestações somem de forma espontânea, decorrido um ano do parto, no entanto, aproximadamente 30% das gestantes podem ter evolução em alguma mancha. Para o tratamento do melasma, após a gestação, os recursos estéticos que demonstram mais eficácia, serão ser abordados como *laser*, *peeling* químico, microagulhamento e ativos.

Palavras chave: Gravidez. Prevenção. Tratamento.

RODRIGUES, Valeria Barros, Recursos Estéticos No Tratamento Do Melasma Após O Período Gestacional. 2022.nx.

Course Completion Work – Fasipe Educational Center - UNIFASIPE

ABSTRACT

Melasma is considered a dermatosis that causes changes in skin color and is more common in women of childbearing age. It consists of an acquired hypermelanosis that has dark spots and is more prevalent in the centrofacial, malar, and mandibular regions. During the gestational period, it undergoes several changes in its body due to endocrine, metabolic, immunological and vascular changes, causing several effects on the woman's body. The causes of the emergence of melasma in the gestational period is not yet unveiled, as there are numerous factors that trigger its formation, such as hormonal factors, exposure to ultraviolet radiation, genetic predisposition, among others, which have a very large impact on these people's lives, decreasing self-esteem, bringing psychological damage, etc. After pregnancy, most of this manifestation disappears spontaneously one year after delivery, however, approximately 30% of pregnant women may have an evolution in some form. For the treatment of melasma during pregnancy, one of the most used products is kojic acid, which is an acid of microbial origin, isolated from some species of *Aspergillus*, *Penicillium* and *Acetobacter*, which has a lightening and anti-aging action. As it is a common occurrence during pregnancy, melasma for these patients ends up impairing the well-being of pregnant women, as it compromises their appearance, since melasma develops on the face. With this, the pregnant woman has her self-esteem affected, and may feel insecure even to seek treatments. of melasma that show more effectiveness.

Keywords: Pregnancy. Prevention. Treatment.

LISTA DE FIGURAS

Figura 1 - Representação anatômica da pele humana.....	16
Figura 2 - Disposição dos melanócitos na epiderme.....	19
Figura 3 - Esquema de produção e distribuição de melanina na epiderme, através dos melanossomas	21
Figura 4 - Tipos de melasma.....	27
Figura 5 - Antes e depois do <i>peeling</i> químico superficial para melasma.....	33
Figura 6 - Profundidade das microagulhas.....	35

LISTA DE QUADRO

Quadro 1 - Classificação das camadas da epiderme	17
Quadro 2 - Classificação da camada basal.....	18
Quadro 3 - Classificação dos fototipos de pele.....	26
Quadro 4 - Critérios de diagnóstico.....	28
Quadro 5 - Fatores de riscos associados ao surgimento do melasma.....	29

LISTA DE ABREVIATURAS E SIGLAS

DNA - Ácido Desoxirribonucleico

FPS - Fator de Proteção Solar

HCG - Hormônio Gonadotrofina Coriônica Humana

OMS - Organização Mundial da Saúde

RNA - ácido ribonucleico

UV - Ultravioleta

UVA - Ultravioleta A

UVB - Ultravioleta B

SUMÁRIO

1. INTRODUÇÃO	12
1.1. Justificativa	13
1.2 Problematização.....	14
1.3 Objetivos.....	14
1.3.1 Objetivo Geral	14
1.3.2 Objetivos Específicos	14
1.4 Procedimentos Metodológicos	15
2. REVISÃO DE LITERATURA.....	16
2.1 Anatomia e fisiologia da pele	16
2.1.1 Epiderme.....	17
2.1.2 Derme	18
2.1.3 Tecido Subcutâneo	18
2.1.4 Melanócitos	19
2.1.5 Melanossomas	20
2.1.6 Melanina	21
2.2 Gestação.....	23
2.2.1 Alterações fisiológicas que ocorrem no período gestacional	23
2.2.2 Alterações hormonais que ocorrem no período gestacional.....	24
2.2.3 Alterações emocionais que ocorrem no período gestacional.....	24
2.3 Melasma.....	25
2.3.1 Tipos e classificação do Melasma	26
2.3.2 Diagnóstico.....	27
2.3.3 Fatores de risco para o melasma.....	28
2.3.4 Melasma na gestação	29
2.4 Tratamento do melasma durante a gravidez	30

2.4.1 Formas de prevenir o melasma durante a gestação	31
2.4.2 Protetores solares	31
2.5 Tratamentos disponíveis para o melasma após o período gestacional	32
2.5.1 <i>Peeling</i> Químico	32
2.5.2 <i>Laser</i>	34
2.5.3 Microagulhamento	34
2.6 Ativos para o tratamento do melasma	35
2.6.1 Vitamina C	36
2.6.2 Ácido Retinóico	37
2.6.3 Ácido Azelaico	37
2.6.4 Ácido Kójico	38
2.7 Benefícios dos tratamentos para o melasma	38
2.7.1 Autoestima	39
2.8 Importância do profissional esteticista no tratamento do melasma	39
3. CONSIDERAÇÕES FINAIS	41
REFERÊNCIAS	43

1. INTRODUÇÃO

A melanina é o composto fundamental para determinar a cor do cabelo e da pele. Desse modo, a pele tem a responsabilidade de absorver a luz ultravioleta (UV), além de proteger contra todas as lesões causadas pela luz e espécies reativas, que são geradas quando se tem exposição aos raios UV. Em níveis controlados de melanina, a pele pode ser beneficiada, no entanto, o excesso desse composto pode causar sérios danos, pois, quando ocorre uma produção exagerada, pode ocasionar acúmulos na pele, fazendo com que haja manchas, sardas e hiperpigmentação adquirida (BARBOSA e GUEDES, 2018).

Segundo Albuquerque (2018), existe uma certa tendência genética para o surgimento do melasma, porém a causa de seu desenvolvimento no corpo humano ainda não é muito clara. Alguns estudiosos, acreditam que o surgimento do melasma, esteja ligado ao excesso da estimulação dos melanocitos, através da radiação solar, alterações hormonais, gravidez e pílulas anticoncepcionais para produzir a melanina. Durante a gestação, a mulher sofre várias alterações no seu corpo, em decorrência das mudanças endócrinas, metabólicas, imunológicas e vasculares, sendo que esses fatores resultam em efeitos significativos no corpo da mulher, elas acabam sofrendo alterações patológicas ou fisiológicas na pele (PIRES PANCOTE ,2012).

Quando a mulher está no período gestacional, é normal que haja uma associação com a hiperpigmentação, representando um dos achados histopatológicos mais corriqueiros, acometendo aproximadamente 70% das gestantes. Entre essas alterações pigmentares, o melasma (que também é conhecido como cloasma quando ocorre no período gestacional), tem um destaque bem significativo. Nas gestantes, é uma hipermelanose comum que se apresenta de forma simétrica, com manchas acastanhadas e contornos irregulares, aparecendo em áreas com maior exposição ao sol, como a face, têmporas e fronte. Pode ocorrer também nas pálpebras, nariz, mento e membros superiores, porém isso é mais raro de ocorrer (MIOT, 2019).

De acordo com Silva e Pinheiro (2018), uma das principais causas para o surgimento do melasma, é a exposição à radiação ultravioleta, visto que ela interfere na melanogênese, fazendo com que ocorra o desencadeamento de uma hiperpigmentação epidérmica, com difícil controle. Os hormônios sexuais, como a progesterona e estrogênio, também estão ligados ao aparecimento do melasma, recomenda-se utilizar um filtro solar com fator de proteção solar maior que 30 FPS diariamente, pois a exposição do paciente a luzes como de lâmpadas, telas de celulares e de computadores também colaboram para o progresso do melasma (ALBUQUERQUE, 2018).

O melasma manifesta-se através de manchas escuras na face e pela frequência que ressurge após o tratamento, é imprescindível que haja aprofundamento dos estudos a fim de obter informações essenciais para um tratamento mais efetivo. A terapia de despigmentação da pele, tem como objetivo clarear e melhorar o aspecto da mancha, porém o seu resultado dependerá da localização e da deposição do pigmento, visto que quanto mais superficial estiver, mais rápido será o tratamento (BARBOSA GUEDES, 2018).

Mesmo sabendo que o melasma é considerado uma condição benigna, este problema pode prejudicar a estética, o psicológico e a vida social das gestantes. Tendo em vista os assuntos abordados, este estudo se fez importante para identificar os tratamentos e a melhoria da qualidade de vida das gestantes que sofrem deste distúrbio (SANTOS, 2015).

1.1. Justificativa

A gravidez é um momento de muitas mudanças para a mulher, tornando sua pele mais suscetível às alterações fisiológicas e patológicas. Alterações pigmentares ocorrem em até 90% das gestantes e, dependendo da apresentação clínica, podem ser fisiológicas nesta fase. O principal representante da hiperpigmentação localizada é o melasma (melasma, máscara ou pano de gravidez), que acomete cerca de 70% das gestantes. A prevalência geral de melasma em mulheres varia de 1,5 a 33,3%, e a prevalência estimada em mulheres grávidas varia de 50% a 80%. No sul do Brasil, é registrado a prevalência do melasma durante a gravidez em 10,7% (PURIM, 2012).

O melasma é uma doença muito comum na prática dermatológica, embora permaneça muito resistente nas terapias disponíveis. Os resultados de êxito demonstraram uma redução significativa nos tratamentos para o melasma, e é possível alcançar cerca de 94,4% de resultado esperado na redução de manchas decorrente do mesmo (PINTO, 2015).

Este trabalho, justifica-se pela importância de avaliar os recursos estéticos que podem ser utilizados no tratamento do melasma, com o objetivo de diminuir os impactos causados nas mulheres após a gestação, e justamente por serem alterações que afetam diretamente a autoestima, os mesmos têm o intuito de trazer uma melhor qualidade de vida.

1.2 Problematização

O período gestacional, mesmo sendo um processo biologicamente natural, pode levar a desencadear várias mudanças fisiológicas, gerando um enorme impacto emocional e psicológico, resultando em um grande desconforto na gestante e com seu corpo. Grande parte dessas mudanças são acometidas devido as várias alterações hormonais (GRALHAS,2018).

Durante a gestação, ocorre um aumento significativo de hormônios, como progesterona e estrogênio, com isso algumas enzimas melanogênicas tem suas expressões elevadas, por conta da capacidade que esse hormônio possui, especialmente a tirosinase e a dopacromo tautomerase. Com isso, há uma consistente relação entre a elevação de hormônios, com o aparecimento de hiperpigmentação facial e essa hiperpigmentação geralmente surge no decorrer do terceiro trimestre de gravidez (PANCOTE,2017).

De acordo com Kraus (2019), o melasma corresponde a uma dermatose que causa alterações na cor da pele e desenvolve-se principalmente em mulheres na fase reprodutiva e também por exposição à radiação UV. Trata-se de uma hipermelanose adquirida, definida por manchas escuras, com grandes casos nas regiões centro facial, malar e mandibular. O melasma tem uma significativa implicação na vida dessas mulheres, pois sua aparência é afetada, sendo que a região facial é a principal região das manchas. A hiperpigmentação é bem aparente e com isso a qualidade de vida é afetada, trazendo um grande impacto emocional e psicossocial (SILVA,2021). Diante disso, é possível ter uma eficácia na abordagem de tratamento estéticos, com a intenção de amenizar os efeitos causados pelo melasma após o período gestacional?

1.3 Objetivos

1.3.1 Objetivo Geral

Descrever e classificar bibliograficamente as diferentes formas de tratamento para o melasma após o período gestacional;

1.3.2 Objetivos Específicos

- Detalhar os recursos estéticos que podem ser utilizados no tratamento do melasma;

- Relatar os benefícios que esses tratamentos podem proporcionar, tanto fisicamente como emocionalmente;
- Ressaltar qual tratamento estético pode apresentar maior eficácia no melasma;

1.4 Procedimentos Metodológicos

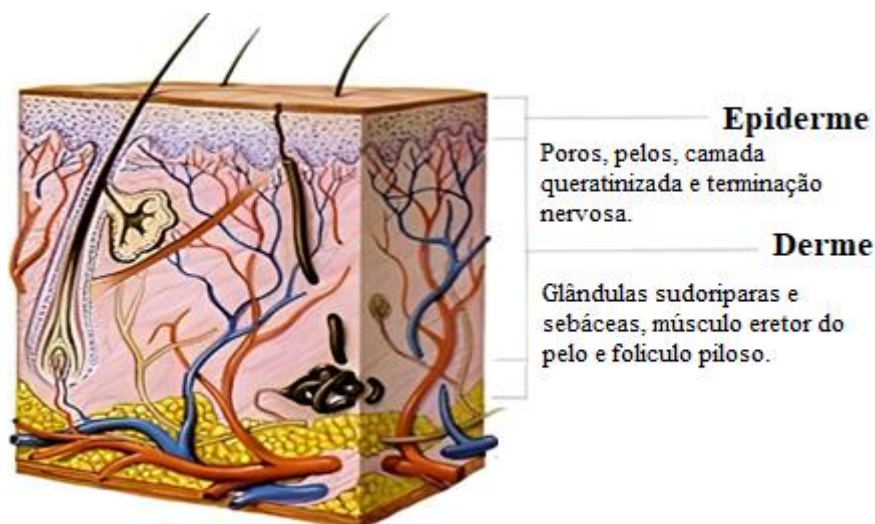
O presente trabalho, tratou-se de uma revisão de literatura. Foi constituído a partir de material científico disponível em artigos científicos e revistas, utilizando as bases de dados dos sites *PubMed*, *MedLine*, *LILACS*, *SCIELO* e *Surgical & Cosmetic Dermatology*. Utilizou-se os seguintes descritores para a busca de material: melasma no período gestacional, tratamento, benefícios do tratamento, pessoas mais afetadas e sintomas. Os trabalhos selecionados foram artigos e para a seleção, utilizou-se como critério de inclusão, realizando uma análise de artigos e revistas publicados a partir de 2012, sendo de língua portuguesa e inglesa, que abordassem sobre a problemática da pesquisa, com recorte de temporal de 2012 a 2022. A referida pesquisa ocorreu entre os meses de março a novembro de 2022.

2. REVISÃO DE LITERATURA

2.1 Anatomia e fisiologia da pele

O maior órgão do corpo humano é a pele. Desempenha um papel importante na sobrevivência humana, pois atua como barreira contra fatores externos, regula a temperatura corporal e controla infecções, além de ser responsável pela sensação ao toque. Sendo assim, a pele é indispensável para a sobrevivência, visto que ela atua como uma barreira entre os órgãos e o meio externo, além de participar de funções vitais. É dividida em duas camadas: epiderme e derme conforme a figura 1, cada uma com uma função diferente, mas muito importantes no organismo (SANTOS, 2015).

Figura 1 - Representação anatômica da pele humana



Fonte: Adaptado de Albano, (2018)

A pele, como área de interação com o meio ambiente, é responsável por criar uma barreira aos fatores externos e também possui funções relacionadas à região epidérmica, localizada mais externamente. Além disso, ela é responsável por desempenhar funções

específicas em cada área do corpo, e as estruturas que compõem a pele variam de acordo com a localização (FORTES,2014).

2.1.1 Epiderme

A epiderme é a camada mais superficial da pele. Formada por epitélio queratinizado, que não possui rede vascular, mas é nutrido pela penetração de nutrientes produzidos pelos capilares, sendo composta basicamente por tecido epitelial. Suas células são em um formato achatado na superfície e internamente são cúbicas, tendo como principal função a proteção contra agentes externos (COSTA, 2018).

Costa (2016), diz que a epiderme é caracterizada por um tecido epitelial queratinizado. Esse tecido é composto por células epiteliais que são intitulados queratinócitos, que são encarregados pelo corpo da epiderme e seus anexos (peles, unhas e glândulas). As células de Langerhans, tem função imunológica e as células de Merkel são integradas ao sistema nervoso. Células essas que se distribuem em cinco camadas conforme quadro 1.

Quadro 1 - Classificação das camadas da epiderme

CAMADA BASAL	A camada mais profunda da epiderme e tem contato com a derme, nesta camada tem maior proporção de queratinócitos novos, que se dividem constantemente por mitose, é encontrado também células epiteliais táteis, que tem função de recepção tátil, e as células de melanina.
CAMADA ESPINHOSA	A mais espessa e composta por várias camadas, que são formadas pela grande quantidade de extensões espinhosas de seus queratinócitos. Os filamentos são compostos de pré-queratina, uma proteína resistente a tensão. Nesta camada são encontradas células dendríticas, parte do sistema imune.
CAMADA GRANULOSA	Fina composta por queratinócitos planos dispostos de uma a cinco camadas. Quanto mais externos mais os queratinócitos ficam duros, para assim aumentar a resistência da pele. Esta camada é a última que os nutrientes conseguem alcançar, a partir dela todas as células na superfície da pele estão mortas.
CAMADA LUCIDA	Encontrada nas palmas das mãos e plantas dos pés, sendo formada por queratinócitos planos e mortos.
CAMADA Córnea	Formada por sacos de queratinócitos mortos, compostos por queratina. Além de ser impermeável, a função desta camada é manter a pele protegida de microrganismos.

Fonte: Adaptado de Gomes e Harris (2016)

2.1.2 Derme

A derme é a segunda camada da pele, sendo 10 a 40 vezes mais espessa que a epiderme. Nesta camada encontram-se os apêndices da pele, folículos pilosos, glândulas sebáceas, glândulas sudoríparas écrinas e apócrinas a rede capilar e nervosa. É constituída por fibroblastos, macrófagos, mastócitos e leucócitos, assim formando um tecido forte e flexível que uni todo o corpo (MICHALUN e ZIERI, 2014).

A derme possui elastina, gel coloidal e fibras colágenas em sua formação, além de grande número de terminações nervosas e vasos sanguíneos em seu arranjo. As terminações nervosas presentes na derme, recebem estímulos do ambiente e os transmitem ao cérebro, esses estímulos são traduzidos em sensações como frio, dor, pressão, calor, prazer e vibração. Folículos pilosos, glândulas sebáceas e glândulas sudoríparas também estão presentes na derme (LIMA, 2013).

Bartholomew (2014), aponta que nesta camada encontra-se também as fibras colágenas que são fortes e resistentes, mas facilmente se dobram, e a elastina que se estira, contudo volta ao seu tamanho inicial. Como uma dá suporte para a outra traz maior resistência ao estiramento, a camada basal é composta por duas camadas conforme quadro 2.

Quadro 2 - Classificação da camada basal

CAMADA PAPILAR	Formada por tecido conjuntivo frouxo. Nesta camada contém capilares, vasos linfáticos e neurônios sensitivos, que suprem a superfície da pele. Esta camada recebe nome das papilas da derme que se projetam entre as cristas da epiderme.
CAMADA RETICULAR	É formada por uma malha de tecido conjuntivo denso, contém tanto fibras de colágeno como elásticas, contém redes de vasos sanguíneos, vasos linfáticos, fibras nervosa e anexos, como folículos pilosos e glândulas sudoríparas.

Fonte: Adaptado de Bartholomew (2014)

2.1.3 Tecido Subcutâneo

O tecido subcutâneo está localizado abaixo das camadas da pele, composto de lóbulos de lipócitos demarcados por septos de colágeno com vasos sanguíneos, linfáticos e nervos. A hipoderme não faz parte das camadas da pele, porém é muito importante, pois fixa a epiderme e a derme as estruturas subjacentes. É um depósito nutritivo e tem uma função importante no organismo, pois mantém a temperatura corporal e acumula energia, o que possibilita ao organismo desempenhar funções biológicas, além disso, participa do isolamento térmico e

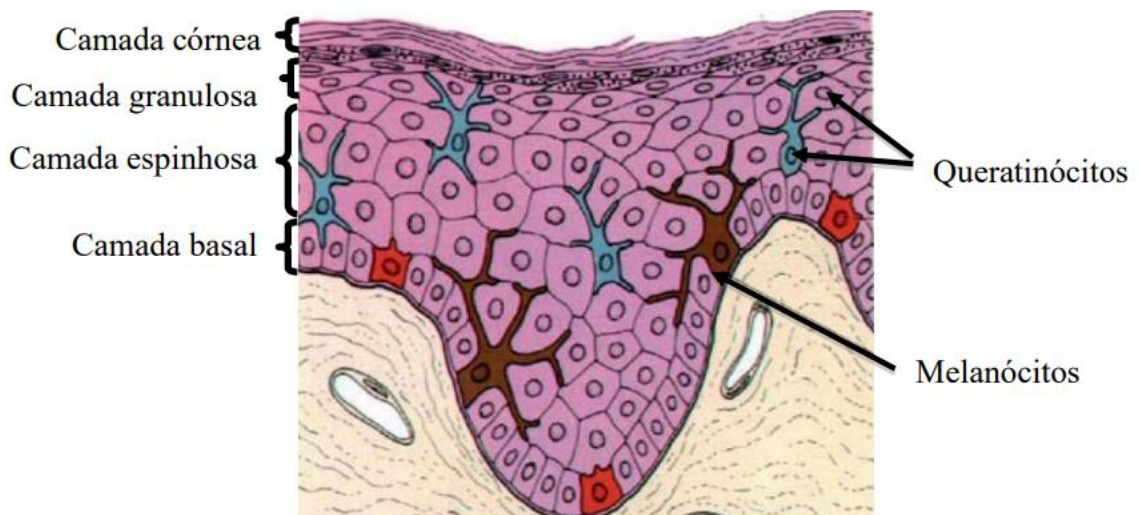
proteção mecânica do organismo em relação às pressões e traumatismos externos, sendo também denominada como tecido subcutâneo, tela subcutânea ou fáscia superficial (COSTA, 2016).

2.1.4 Melanócitos

Melanócitos são células fenotipicamente importantes, responsáveis pela pigmentação da pele e dos pelos, contribuindo para a tonalidade cutânea, conferindo proteção direta aos danos causados pela radiação solar. São células dendríticas, embriologicamente derivadas dos melanoblastos, os quais se originam da crista neural, migrando para a pele, logo após o fechamento do tubo neural, os quais são responsáveis pela produção de melanina (DE MORAES, 2021).

Na pele, estão localizados na camada basal da epiderme e, ocasionalmente, na derme como mostra a figura 2. Projetam seus dendritos, através da camada malpighiana, onde transferem seus melanossomas aos queratinócitos, não estão fixos na epiderme, identificando-se apenas, por um pequeno desnível na posição dos melanócitos em relação ao alinhamento da camada basal, projetando-se, ligeiramente, em direção à derme (BRIANEZI, 2016).

Figura 2 - Disposição dos melanócitos na epiderme



Fonte: Brianezi (2016)

Segundo Lemos (2020), um melanócito fornece melanossomos para até quarenta queratinócitos. Todos os humanos apresentam o mesmo número de melanócitos, com o uso a variedade nos tons de cor da pele decorre de variações nos melanossomos e aos ceratinócitos.

Essa associação melanócito-ceratinócito é denominada de unidade epidérmico-melânica, e é constituída, nos humanos, por um melanócito e cerca de 36 ceratinócitos.

As células basais epidérmicas estão unidas às células vizinhas por estruturas específicas, denominadas desmossomas, e à membrana basal, por hemidesmossomas. Os melanócitos não estão fixos na epiderme, identificando-se por um pequeno desnível na posição dos melanócitos, em relação ao alinhamento da camada basal, projetando-se, ligeiramente, em direção à derme (ESPÓSITO, 2021).

A densidade de melanócitos varia com os diferentes locais do corpo. Há em torno de dois mil ou mais melanócitos epidérmicos por milímetro quadrado de pele e da cabeça e antebraço e cerca de mil, no restante do corpo, em todas as raças. Esta regulação exata do número de melanócitos, na epiderme, parece ser mediada pelos ceratinócitos e por mediadores específicos como o fator de crescimento de fibroblastos (DE MEDEIROS SOUSA, 2020).

O número de melanócitos diminui com a idade. Em áreas não fotoexpostas, na proporção de 6 a 8% por década, sendo que as diferenças raciais na pigmentação não são devidas a uma marcante variação no número de melanócitos, mas sim no seu grau de atividade (síntese de melanina e melanossomas), na proporção dos subtipos de melanina (feomelanina e eumelanina) e suas distribuições e envolvimento de fatores ambientais como a exposição solar, já que estimulam diretamente a síntese de melanina. Nos melanócitos, a melanina produzida fica armazenada em estruturas intracitoplasmáticas específicas, denominadas melanossomas (ESPÓSITO, 2021).

2.1.5 Melanossomas

Melanossomas são organelas elípticas, altamente especializadas, nas quais ocorre síntese e deposição de melanina, armazenamento de tirosinase sintetizada pelos ribossomos, e representam a sede dos fenômenos bioquímicos em que originam a melanina. A síntese de melanina ocorre exclusivamente, nos melanossomas, sendo dependente de vários genes (ALCANTARA, 2020).

Desenvolvem-se em uma série de estágios morfológicamente definidos, desde estruturas despigmentadas até organelas listradas repletas de melanina. A diferença fenotípica fundamental entre as raças mais pigmentadas e menos pigmentadas, não reside na produção de melanina ou no número de melanócitos, mas, principalmente, na qualidade de seus melanossomas (DA SILVA, 2015).

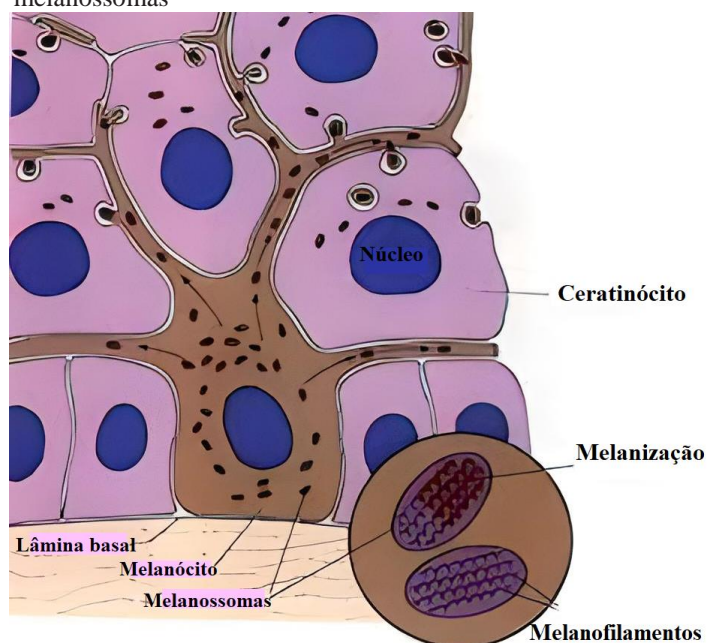
No indivíduo negro os melanossomas são maiores e mais maduros do que no branco

e são armazenados mais como unidades do que como grupamentos nos ceratinócitos. A degradação dos melanossomas maiores é retardada, o que também contribui para os níveis mais altos de pigmentação cutânea, nesses casos (ALCANTARA, 2020).

2.1.6 Melanina

A melanina é o principal pigmento biológico envolvido na pigmentação cutânea, sendo determinante das diferenças na coloração da pele. O elemento inicial do processo biossintético da melanina é a tirosina, um aminoácido essencial. Ela sofre atuação química da tirosinase, complexo enzimático cúprico-proteico, sintetizado nos ribossomos e transferido, através do retículo endoplasmático, sendo aglomerado em unidades envoltas por membrana, ou seja, os melanossomas, assim como mostra a figura 3 (DE MACEDO e BUENO, 2019).

Figura 3 - Esquema de produção e distribuição de melanina na epiderme, através dos melanossomas



Fonte: Adaptado de Silveira (2012)

A eumelanina é um polímero marrom, alcalino e insolúvel e a feomelanina é um pigmento alcalino, solúvel e amarelado. Pigmentos semelhantes à feomelanina, no entanto, podem ser, estruturalmente, derivados da eumelanina, assim como esta pode ser oxidada, na presença de íons metálicos, resultando em um pigmento solúvel e mais claro. Outro pigmento sulfurado, derivado da feomelanina, (denominado tricromo) pode ser encontrado em pequenas quantidades nos cabelos humanos vermelhos (PARREIRAS, 2022).

Sendo assim, a melanogênese apresenta três passos distintos e importantes. O passo inicial é a produção de cisteinildopa, que continua tão intensa quanto for a quantidade de cisteína presente. O segundo passo é a oxidação da cisteinildopa para formar feomelanina - processo dependente da quantidade de cisteinildopa presente, e o terceiro e último é produção de eumelanina, onde somente tem início, após a maioria da cisteinildopa ser depletada. Entretanto, parece que a eumelanina se deposita sobre a feomelanina pré-formada e a relação entre feo e eumelanina é determinada pela atividade da tirosinase e disponibilidade de cisteína (SILVA, 2018).

A melanina absorve e dispersa a luz ultravioleta, atenuando sua penetração na pele e reduzindo os efeitos nocivos do sol. Em outras palavras, indivíduos com maior pigmentação tendem a se queimar menos e bronzear mais do que indivíduos mais claros. A feomelanina, por outro lado, tem um grande potencial de gerar radicais livres, em resposta à radiação ultravioleta, já que são capazes de causar danos ao DNA, dessa forma, podendo contribuir para os efeitos fototóxicos da radiação ultravioleta. (BARBOSA, 2016)

Isto explica o porquê de pessoas com pele clara, as quais contêm relativamente altas quantidades de feomelanina, apresentarem um risco maior de dano epidérmico, induzido por ultravioleta, inclusive neoplasias. Melanócitos individuais tipicamente sintetizam eumelaninas e feomelaninas, com a taxa das duas sendo determinada por um balanço de variáveis, incluindo enzimas pigmentares e a disponibilidade da tirosinase e de agentes redutores específicos na célula (SILVA e PINHEIRO, 2018).

O receptor de melanocortina controla a taxa de eumelanina e de feomelanina, dentro dos melanossomas. Essa proporção representa um importante determinante da sensibilidade solar no ser humano, entretanto, é provável que a quantidade total de melanina produzida seja ainda mais importante que a relação entre os tipos de melanina. Sabe-se que melanócitos, derivados de pele intensamente pigmentada, apresentam uma quantidade maior de melanina total e também uma taxa maior de eumelanina, do que os melanócitos, derivados de pele clara (BARBOSA, 2018).

A cor da pele natural é a cor de pele mais intensa, resultante de exposição solar ou de doenças pigmentantes, e reflete a capacidade geneticamente determinada de bronzeamento em resposta à radiação ultravioleta. Dessa forma, o grau de “bronzeamento” é geneticamente determinado e é a base para divisão da pele normal, em padrões de respostas adaptativas, chamadas fototipos (SILVEIRA, 2012).

2.2 Gestação

A gravidez é um período de diversas mudanças que afetam quase todos os sistemas do corpo. A maioria dessas mudanças é devido a alterações hormonais e fisiológicas. A primeira mudança é caracterizada por elevações de estrogênio, beta HCG (Hormônio Gonadotrofina Coriônica Humana), progesterona, prolactina e vários hormônios que alteram a função corporal (MEJIA, 2017).

Vale mencionar que a mulher pode vivenciar durante o período gestacional transformações físicas, hormonais, de inserção social e psíquica, o que predispõe à ocorrência de alterações mentais, dentre as quais, citam-se a ansiedade e a alteração da autoestima. É durante esse período que as alterações emocionais se apresentam como condições psicopatológicas, que podem influenciar no comprometimento do desenvolvimento da gestação, resultando em graves consequências para o binômio mãe/feto (ALMEIDA, 2012).

Embora seja um momento individualizado, gestar e criar um filho é uma fase de destaque na vida da mulher. É um processo que associa mudanças corporais, psíquicas e ocupacionais, e que, na maioria das vezes, exige adaptação de ordem afetiva, social, familiar, econômica e estrutural. Com isso, afirma-se que, o período gestacional gera uma mudança súbita da imagem corporal da mulher, o que pode resultar em confusão e alteração negativa na forma como a mesma se percebe. Cabe salientar que, quando presentes, as mudanças que acompanham a gestação podem provocar diretamente o surgimento da ansiedade e as mudanças na autoestima da mulher (SILVA, 2018).

2.2.1 Alterações fisiológicas que ocorrem no período gestacional

As alterações físicas durante o ciclo gravídico surgem também em um curto período de tempo, sendo comumente dividida em três fases: primeiro, segundo e terceiro trimestre de gestação. No primeiro (da 1ª a 12ª semana) podem surgir pequenas alterações fisiológicas, como o início do ganho de peso. No segundo trimestre (entre a 13ª e a 25ª semana), as mudanças estão mais nítidas, tornando a barriga visível. Já no terceiro trimestre (a partir da 26ª semana), há aumento das queixas físicas, por se tratar do período de maior desenvolvimento do bebê, o que acarreta aumento do peso materno (WATSON, 2015).

As principais alterações que ocorrem nas gestantes interferem no metabolismo de proteínas, glicose e lipídios, resultando em aumento do volume sanguíneo, hemodiluição e débito cardíaco, além de alterações na pressão arterial e na imunidade. Alterações fisiológicas na pele, pigmento do tecido conjuntivo, cabelo e unhas são considerados pelos especialistas

como alterações e não doenças, visto que, apenas ocorre em mulheres durante a gravidez (AVELAR, 2012).

Além de alterações emocionais, as mudanças físicas durante a gestação mais frequentes são: crescimento acelerado de unhas e cabelo, o corpo fica com temperatura corporal aumentada e pode provocar uma sudorese maior, podem aparecer estrias também e agravar celulites e varizes, além da possível mudança de pigmentação da pele. Ao englobar tudo isso, a mulher pode sofrer alterações substanciais na forma e no peso corporal em um curto período de tempo (BRASIL, 2015).

As alterações pigmentares podem ocorrer em várias áreas do corpo da gestante, tais como mamilos, parte interna das coxas, aréolas mamárias, abdome e genitália. Essas alterações não são consideradas preocupantes no período gestacional, até porque são áreas que não ficam visivelmente expostas. O que mais gera incômodo e preocupação, são as pigmentações nas áreas da face, que comprometem as dimensões psicoemocionais, biológicas e sociais das gestantes (FERNADES, 2014).

2.2.2 Alterações hormonais que ocorrem no período gestacional

Na gravidez, especialmente no terceiro trimestre, há estímulo para a melanogênese e aumento dos hormônios placentários, ovarianos e pituitários, que podem justificar a ocorrência do melasma gravídico. A elevação do hormônio estimulante de melanócitos, estrogênio e progesterona também levam ao aumento da transcrição de tirosinase e dopacromo tautomerase, o que pode estar diretamente envolvido no desenvolvimento da pigmentação nessa fase (HANDEL, 2013).

Como os melanócitos contêm ambos os receptores para estrogênio, citosólico e nuclear, é possível que tais células, nas pacientes que desenvolveram melasma, sejam inerentemente mais sensíveis aos efeitos estimulantes dos estrogênios e outros hormônios esteroides sexuais (GOGLIA, 2014).

2.2.3 Alterações emocionais que ocorrem no período gestacional

As alterações que podem ocorrer na gestação são o crescimento da barriga, inchaço dos pés, diminuição da pressão sanguínea, entre outras alterações físicas e emocionais, que influenciam significativamente nas atividades de autocuidado, tanto as necessárias quanto as socialmente construídas, podendo ficar totalmente comprometidas (FERIGATO; SILVA; AMBROSIO, 2018).

Mesmo sendo parte natural da gravidez, muitas mulheres podem entrar em conflito com os próprios valores e conceitos de estética, beleza e sensualidade, podendo alterar as atitudes com relação ao próprio corpo e afetar diretamente a autoestima, além de surgir a ansiedade (GOODWIN, 2012).

Segundo Wittkowski (2014), dessa maneira, as mudanças corporais que a mulher pode vivenciar durante o período gestacional, somadas à alteração do padrão corporal idealizado para o sexo feminino, podem ser fatores que influenciam diretamente na imagem, resultando nas já mencionadas alterações emocionais. O caráter potencialmente conflituoso da experiência da maternidade, pode ser considerado um fator de risco para a ocorrência de transtornos mentais, após o nascimento de um bebê (MEIRELES, 2016).

2.3 Melasma

Conforme Pontes (2014), a doença tem um nome de origem grega, *Melas*, que significa negro. É uma disfunção estética de pele e de fácil diagnóstico ao exame clínico, mas apresenta características crônicas, além de alta probabilidade de recorrência após um período de tempo, sendo altamente resistente aos tratamentos existentes no mercado e ainda há muitas incógnitas em relação aos aspectos fisiopatológicos. Caracterizado por manchas simétricas, reticuladas, de contornos irregulares, mais comuns na face, com maior incidência nas maçãs do rosto, lábio superior e queixo (SILVA, 2018).

O melasma é uma dermatose crônica obtida, que atinge locais fotoexpostos da pele, de etiologia ainda não bem esclarecida, caracterizada pelo aparecimento de máculas acastanhadas mais ou menos escuras, de limites nítidos e contornos irregulares na pele, afetando todos os grupos raciais e prevalecendo em mulheres. A formação da pigmentação da pele, resulta da quantidade de melanina e sua disseminação no tecido, e os princípios da terapêutica, englobam inibição da atividade dos melanócitos, proteção contra a radiação ultravioleta e síntese de melanina (MEDEIROS, 2015).

Na maioria das vezes, parte das pessoas relacionam essa patologia com o uso de algum tipo de cosmético, como cremes, produtos de depilação ou algum tipo de acidente doméstico com calor, mas esses tipos de relação não são comprovados cientificamente, ou seja, essas possibilidades não são consideradas (MAZON, 2018).

O aparecimento do melasma é mais comum em mulheres, principalmente em idade fértil. Fitzpatrick, em 1976, classificou a pele humana em seis fototipos diferentes, onde a pele branca representa os fototipos I e II, pele morena clara representa o fototipo III, pele morena

moderada IV, pele morena escura fototipo V e pele negra fototipo VI, de acordo com o quadro 3 (BARBOSA, 2018).

Quadro 3 - Classificação dos fototipos de pele

	GRUPO	ERITEMA	PIGMENTAÇÃO	SENSIBILIDADE
I	Branca	Sempre se queima	Nunca se bronzeia	Muito sensível
II	Branca	Sempre se queima	As vezes se bronzeia	Sensível
III	Morena Clara	Queima moderado	Bronzeia moderado	Normal
IV	Morena Moderada	Queima pouco	Sempre se bronzeia	Normal
V	Morena Escura	Queima raramente	Sempre se bronzeia	Pouco Sensível
VI	Negra	Nunca se queima	Totalmente pigmentada	Insensível

Fonte: Adaptado de Callender, (2012).

Não existe apenas uma causa definida para o surgimento do melasma, mas sabe-se que existem fatores que estão diretamente ligados ao seu surgimento, sendo eles: exposição solar, uso de anticoncepcionais, fatores hormonais, genética, gravidez, alguns medicamentos e algumas doenças específicas. A maioria das pessoas com melasma, possuem histórico de exposição diária ao sol, representando até 90% dos casos (BARBOSA, 2018).

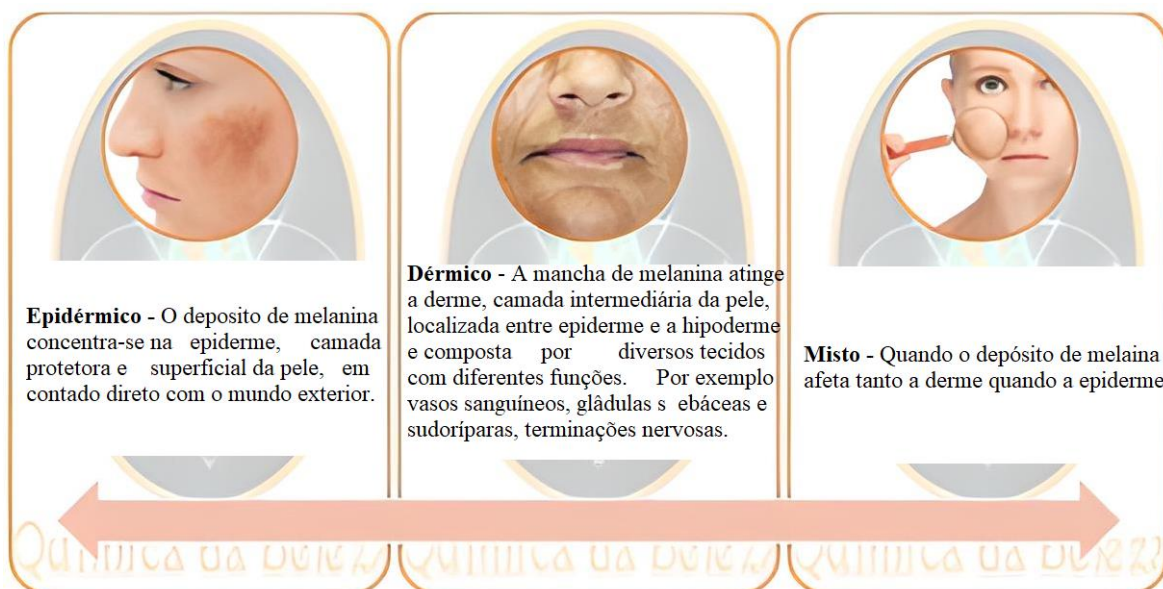A exposição aos raios UV estimula de forma direta, o funcionamento dos melanócitos, fazendo com que aumente a quantidade de melanina nas regiões com melasma. Uma das principais causas para o surgimento do melasma e, conseqüentemente, a sua piora, é a radiação ultravioleta, visto que, esta interfere diretamente na melanogênese, desencadeando uma hiperpigmentação de difícil controle. Os hormônios sexuais como a progesterona e estrogênio, também estão diretamente relacionados ao surgimento do melasma (DA SILVA, 2018).

2.3.1 Tipos e classificação do Melasma

A literatura apresenta, principalmente, três tipos diferentes de melasma, sendo o epidérmico, o dérmico e o misto como mostra a figura 4. Cada um deles se localiza em uma região específica da pele e com algumas características específicas, inclusive o diagnóstico. O melasma pode ser classificado de acordo com a profundidade da pigmentação. No tipo epidérmico, se o pigmento (melanina) estiver armazenado na epiderme, aproximadamente 80%

dos casos não apresentam resultado pelo tipo de tratamento convencional, utilizando cremes e cosméticos (BECKER, 2017).

Figura 4 – Tipos de melasma



Fonte: Adaptado de Ghellere e Brandão (2020)

O tipo dérmico, é definido como depósito de pigmentos na derme (em maior profundidade), é mais difícil de controlar e como característica, geralmente não respondem aos tratamentos, como *lasers*, *peelings* e cremes. O melasma misto, consiste no excesso de melanina na epiderme e na derme, podendo chegar a 15% dos casos de melasma. É apenas parcialmente responsivo ao tratamento, pois é possível remover apenas o pigmento da epiderme, enquanto o pigmento dérmico permanece e dificilmente responde ao tratamento. Não há consenso sobre a classificação clínica do melasma (PONZIO, 2015).

No melasma epidérmico a elevação da concentração de melanócitos e melanina, acontece na camada basal e epiderme, representado pela coloração acastanhada na pele. No dérmico o pigmento encontra-se localizado dentro dos melanófagos na derme, e as manchas aparecem no tom de acinzentado ou castanho azulado, devido a melanina existente nos macrófagos dérmicos. Já o melasma misto são locais com variações de contraste (RAMOS, 2015).

2.3.2 Diagnóstico

Diferentes tipos de melasmas são descritos na literatura, o que torna relevante um bom

diagnóstico minucioso na anamnese. Quando não possui uma diferença visível a olho nu, entre a coloração da pele e a área afetada pela pigmentação, para uma melhor definição sobre qual camada da pele fora acometida pelo melasma, pode ser usado a lâmpada de Wood. Trata-se de um aparelho de diagnóstico muito empregado na dermatologia e na estética, para averiguar a presença de lesões de pele, que se fundamenta na absorção dos raios ultravioletas, através da melanina, desse modo, quanto maior a quantidade de pigmento concentrado no local, maior será a intensidade de luz absorvida sobre a lâmpada, como mostra o quadro 4 (AMURIM e SOUZA, 2018).

Quadro 4 - Critérios de diagnóstico

TIPOS DE MELASMA	HISTOLOGIA	LUZ DE WOOD	DERMATOSCOPIA
Epidérmico	Aumento da melanina na epiderme	Fluorescência melhorada	Telangiectasia, pigmento castanho
Dérmico	Aumento perivascular	Ausência de fluorescência	Telangiectasia
Misto	Macrófagos, pigmentação epidérmica moderada	Ações com e sem fluorescência	Pigmento azul-cinza

Fonte: Adaptado de Barbosa e Guedes (2018)

É primordial estabelecer o diagnóstico correto do melasma, visto que, algumas patologias inflamatórias, que também acarretam hiperpigmentação na pele do rosto, podem ser vistas na lâmpada de Wood, como a acne, eczema, dermatite de contato ou doença de Addison (patologia que afeta a síntese de hormônios por meio da glândula adrenal). A hiperpigmentação também pode ser ocasionada pela utilização de fármacos, porém nessas situações, as lesões geralmente costumam não ser simétricas (GUIMARÃES, 2017).

2.3.3 Fatores de risco para o melasma

É alto o percentual de mulheres com essa disfunção. Existem vários fatores envolvidos no aparecimento do melasma. Outro fator de risco é pessoas de pele mais escura, como afrodescendentes, afro-hispânicos, africanos, hispânicos, asiáticos e índios, pois esses grupos são mais suscetíveis à infecção devido a elevada produção de melanina. As gestantes também são mais suscetíveis devido as alterações hormonais (MIOT, 2019).

Balkrishnan publicou no artigo mulheres com melasma, informações discutindo a qualidade de vida relacionada a saúde em mulheres com melasma. Esta publicação está validada e provou ser muito útil no acompanhamento do impacto desta patologia, na qualidade de vida das pessoas do sexo feminino, acometidas por esta doença. Um dos principais fatores que afetam a qualidade de vida delas, é a dificuldade em interagir com a vida social, lazer e manter a saúde emocional. Em 2006, a pesquisa foi traduzida para o português e adaptada à cultura brasileira, de acordo com as normas estabelecidas pela Organização Mundial da Saúde (OMS) (COSTA, 2012).

Também conhecida como melanodermia, essa alteração dermatológica poderá sofrer oscilações de incidências, de acordo com a região do país e suas estações, ou seja, lugares mais frios ou no inverno, tem baixa incidência de surgimento de casos de melasma, enquanto em regiões tropicais, quentes e no verão, sua incidência se acentua consideravelmente. Os fatores de riscos associados ao surgimento ou desenvolvimento do melasma, podem ser observados no quadro 5 (HANDEL, 2013 e MORAES, 2021).

Quadro 5 - Fatores de riscos associados ao surgimento do melasma

FATORES DE RISCOS INEVITÁVEIS	FATORES DE RISCOS EVITÁVEIS
Gravidez	Exposição a Luz UV
Tipo de pele III – V	Ingestão de Hormônio Exógeno
Fotossensibilizantes	Estresse
Medicamentos	Cosméticos fotossensibilizantes (por ex. filtro UV e óleos essenciais) Fármacos Fotossensibilizantes (por ex. anticonvulsivos)

Fonte: Adaptado de Barbosa & Guedes (2018).

2.3.4 Melasma na gestação

Durante o período gestacional podem ocorrer diversas alterações imunológicas, metabólicas, endócrinas e vasculares. Essas condições fazem com que as gestantes fiquem mais passíveis de desenvolverem alterações na pele, podendo ser tanto patológicas como fisiológicas. Diante dessas modificações, que acometem aproximadamente 70% das mulheres no período gestacional, o melasma tem grande destaque (SABATOVICH, 2017).

O melasma na gestação tem menores proporções, pois ele desaparece espontaneamente em até 12 meses após o parto, porém, em alguns casos, as pacientes podem ter uma evolução de sequelas de manchas no seu corpo, afetando, aproximadamente 30% dessas gestantes, razão pela qual é necessário a procura de tratamentos (KEDE, 2019).

Desta forma, é necessário adotar medidas simples para promover melhora na saúde e bem-estar das gestantes. Durante todo o período gestacional, é recomendada a adoção de cuidados de prevenção, evitar a utilização de produtos e procedimentos que possam trazer riscos ao feto e à mãe, além de cuidados com exposição a raios solares, que podem agravar ainda mais o melasma (MAGALHÃES, 2018).

2.4 Tratamento do melasma durante a gravidez

Discutir acerca do tratamento do melasma para gestantes, representa grandes desafios para os profissionais da estética, considerando que a maioria de ativos despigmentantes não podem ser indicadas no período gestacional, assim, não se indica qualquer tipo de ativo despigmentante durante este período (PIRES E PANCOTE, 2017).

Segundo Rodrigues e Guedes (2012), desde os primórdios, têm-se registros de melasma no período gestacional, cuja manifestação patológica ocorria entre 50 a 70% das mulheres. Uma forma de prevenção que tem mostrado grande resultado, é o uso de filtro solar no dia-a-dia, sendo considerado um dos cuidados mais importantes que as grávidas devem ter durante a gestação, podendo estes filtros serem químicos ou físicos.

Os filtros químicos, são compostos incolores que possuem a função de reduzir a quantidade de radiação e absorver os raios solares, já os filtros físicos, são compostos formados com óxido de zinco e o dióxido de titânio, com agentes físicos opacos, cujo objetivo é o de refletir a luz solar. É muito comum que haja alterações pigmentares durante o período gestacional, sendo de até 90% das mulheres grávidas. Esse fato é decorrente dos estímulos hormonais de progesterona e estrogênio, ou também, pelo hormônio melano-estimulante e estrogênio, ou ainda pelo melano-estimulante, que é responsável por estimular os melanócitos da pele e das mucosas, a produzirem mais melanina.

Um dos produtos indicados para as gestantes é o ácido Kójico, de origem microbiana, isolado de alguns gêneros de *Aspergillus*, *Penicillium* e *Acetobacter*, o qual possui ação de clareamento e antienvelhecimento. Trata-se de uma substância fotossensível e estável, somente com pH ácido, que resulta no desenvolvimento do dipalmitakójico, o qual, após sofrer a

absorção pela pele, divide-se e libera o ácido Kójico e, por apresentar maior coeficiente de partição o dipalmitatokójico é facilmente absorvido pela pele (COUTINHO,2012).

O melasma surge ao final do segundo trimestre do período gestacional, período em que um tratamento precoce pode amenizar a intensidade das dermatoses, porém, deve-se atentar que nem todas as substâncias despigmentantes são recomendadas para as gestantes, para que não prejudique o período gestacional e nem o desenvolvimento do feto. (PURIM E AVELAR, 2012).

2.4.1 Formas de prevenir o melasma durante a gestação

A utilização do protetor solar é uma das principais formas de prevenção para o melasma e o seu uso deve ser diário, tanto em dias ensolarados, quanto em dias chuvosos, sem exceções. Além disso, em conjunto com os protetores solares, deve-se utilizar filtros físicos, para bloquear as luzes visíveis, visto que, essa manifestação patológica pigmenta com a luz visível (PANCOTE, 2017).

É importante que seja feita a reaplicação do filtro solar para garantir a proteção com tempo integral. As pessoas que têm melasma devem optar pela utilização de filtro solar com fator de proteção superior a 30, além disso, elas também devem sempre que possível, evitar a exposição das áreas afetadas ao sol, optando por utilizar bonés, chapéus e roupas que cubram a região. Deve-se, também, evitar a exposição ao sol em horários nos quais, a radiação solar apresenta maiores índices entre as 10h e 16h (PURIM,2012).

2.4.2 Protetores solares

Um fotoprotetor eficaz deve fornecer boa proteção contra os raios UVA e UVB. A radiação UVA possui comprimento de onda mais longo entre 320 e 400 nanômetros, e sua intensidade varia pouco ao longo do dia. A radiação penetra profundamente na pele e provoca efeitos danosos à pele a longo prazo, sendo a principal causadora do câncer de pele e fotoenvelhecimento. Já a radiação UVB apresenta comprimento de onda mais curto entre 290 e 320 nanômetros, e é mais intensa entre as 10 e 16 horas, sendo a responsável principal pela vermelhidão da pele e pelas queimaduras solares (BALOGH, 2017).

Um fotoprotetor com FPS até 15 tem baixa proteção contra o UVB, os de FPS até 30 fornece média proteção contra UVB, e os protetores com FPS entre 30-50 oferecem elevada proteção UVB, e os de FPS maior que 50 garantem altíssima proteção UVB. Pessoas de pele clara, que queimam sempre e nunca bronzeiam, normalmente são aqueles com cabelos loiros

ou ruivos e olhos claros, devem utilizar protetores solares com FPS 15, no mínimo (SOUZA, 2016).

No entanto, em relação aos raios UVA, não possui consenso quanto à metodologia do fator de proteção. Ele pode ser considerado em estrelas, de 0 a 4, onde 0 é nenhuma proteção e 4 é altíssima proteção UVA, ou em números: < 2, não apresenta proteção UVA; 2-4 baixa proteção; 4-8 média proteção, 8-12 alta proteção e > 12 altíssima proteção UVA (SOUZA, 2017).

2.5 Tratamentos disponíveis para o melasma após o período gestacional

Em relação ao manejo do cloasma gravídico, observa-se a necessidade de enfatizar a prevenção e, geralmente, opta-se por iniciar o tratamento após o parto, uma vez que, os procedimentos podem acarretar repercussões ao feto e a dermatose tende a melhorar significativamente de forma espontânea. Os tratamentos podem ser tópicos, orais, por procedimentos ou combinados, e agem de diversas formas em diferentes aspectos da patogenia do melasma (GODEC; ELBULUK, 2017).

Nos últimos anos houve uma importante progressão em relação aos tratamentos para melasma, sendo que muitos destes tratamentos são de fácil acesso. Dentre os tratamentos disponibilizados, estão a prevenção da radiação UV através da utilização de bloqueadores solares, terapias de luz a *laser*, clareadores tópicos, microagulhamento, entre outros (BARBOSA, 2018).

2.5.1 *Peeling* Químico

Os tratamentos utilizando *peelings* químicos, objetivam descamar as camadas superficiais da pele de maneira controlada. A lesão causada na pele é induzida por agentes cáusticos e tem a finalidade de liberar citocinas e mediadores da inflamação, com o intuito de fazer com que a derme comece a produzir colágeno, para acelerar a renovação da pele (FERNANDES, 2018). Os *peelings* podem ser classificados de acordo com as características de estabilidade, toxicidade e penetração, sendo divididos em superficial, que atingem a epiderme; médio, que penetram até a derme papilar e profundos, que alcançam a derme reticular (ARAUJO, 2014).

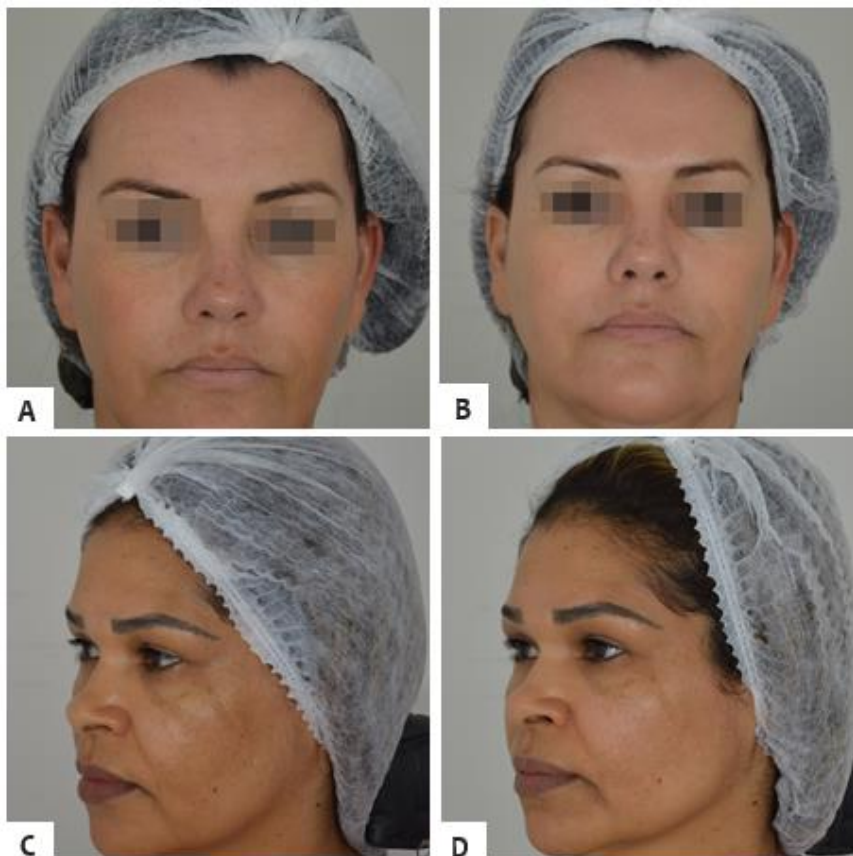Diversos são os fatores que condicionam a profundidade atingida por um esfoliante, e por consequência, o nível terapêutico do *peeling*. Entre eles estão a espessura da pele e a concentração de glândulas sebáceas, sendo consideradas importantes barreiras para a

penetração do esfoliante. Assim, para um mesmo produto aplicado na face, obtêm-se esfoliações mais profundas em peles mais secas e femininas, do que em peles oleosas e masculinas, ricas em unidades pilosebáceas (GADELHA e COSTA, 2019).

Os agentes químicos utilizados durante o peeling, são classificados de acordo com a profundidade que são capazes de adentrar na pele. Muitas variáveis podem alterar a profundidade do produto aplicado via *peeling*, incluindo a natureza e a concentração do agente químico, o número de camadas e o tempo em que a substância permanece em contato com a pele, preparação da pele nas semanas que antecedem ao *peeling*, limpeza e desengorduramento da pele antes do *peeling*, além da localização anatômica do mesmo (YAMAMOTO, 2012).

O *peeling* superficial, na maioria dos casos, é epidérmico e não apresenta riscos ao paciente, pois ele irá atingir apenas a camada superficial da pele. Pode ser utilizado em qualquer região do corpo e não tem nenhuma restrição quanto ao tipo de pele, além disso, é frequentemente utilizado com ácido salicílico, resorcina e ácido lático e apresenta um resultado satisfatório, como mostra a figura 5 (YOKOMIZO, 2013).

Figura 5: Antes e depois do *peeling* químico superficial para melasma



Fonte: Crooco, (2020).

2.5.2 Laser

De acordo com Mazon (2018), o tipo de *laser* que emite luz visível ultravioleta pode remover a pigmentação indesejada que causa desconforto estético, mas preservando o pigmento cutâneo. O pigmento epidérmico é o mais fácil de ser removido devido à sua proximidade com a superfície, enquanto pigmentos dérmicos são mais difíceis em razão da profundidade, o que pode acarretar em cicatrizes, dano vascular, hipo ou hiperpigmentação. Os chamados lasers ablativos, como os lasers de CO₂, removem a superfície da pele, formando pequenas crostas. Os chamados lasers não ablativos, atuam apenas profundamente na pele, estimulando o colágeno e deixando sua superfície intacta. (COSTA, 2012).

Uma vez que o *laser* remove células superficiais que contêm excesso de melasma, removendo também os melanócitos, não apresenta efeito rebote de hiperpigmentação devido ao mínimo efeito térmico residual, então não estimula nova hiperpigmentação. O melasma deve ter manejo de clareadores por 2 a 3 meses, com pelo menos a redução de pigmentação. Sendo de extrema importância o uso de clareadores e filtro solar e a não exposição ao sol (BADIN, 2019).

Segundo Taylor (2017), *lasers* fracionados não ablativos, correspondem àqueles que emitem grande quantidade de energia, que atingem a derme, e esta energia serve para estimular a formação de colágeno, melhorando a qualidade da pele. Os principais aparelhos são o Fraxel® e o Sartlux®, com baixa taxa de complicações neste procedimento, o que permite a aplicação desta tecnologia em todos os tipos de pele, bem como todas as áreas do corpo. Com os intervalos entre 2 a 4 semanas, em séries de quatro a seis sessões.

2.5.3 Microagulhamento

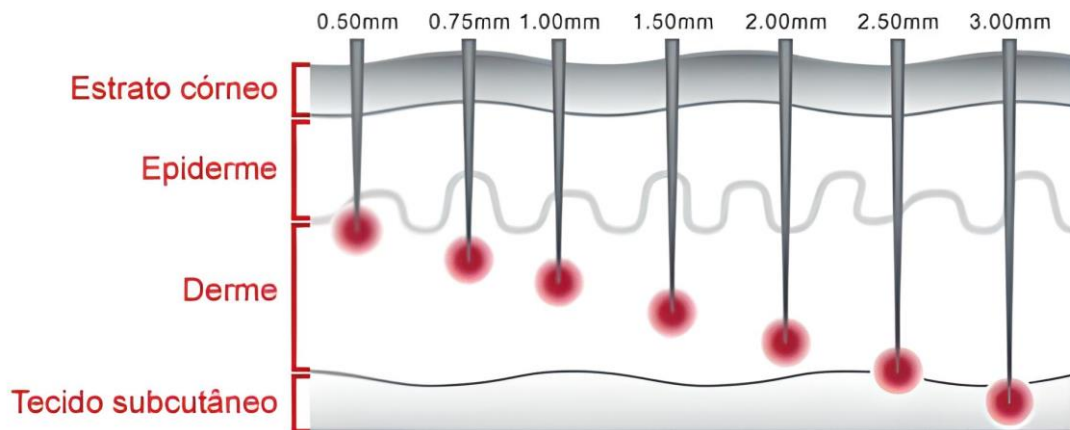
O microagulhamento é uma técnica criada na década de 90 na Alemanha, mas que só em 2006 começou a se espalhar pelo mundo. No início, era conhecida com o nome de “subcisão” ou agulhamento dérmico, mas em 2006 desenvolveu-se um aparelho para o microagulhamento, registrado com o nome de Dermaroller®. Sua técnica é realizada através da utilização de agulhas, tendo como objetivo estimular a produção de colágeno no tratamento de cicatrizes, rugas e manchas (OLIVEIRA, 2017).

O Dermaroller® é um aparelho portátil e estéril, com um cilindro cravejado de agulhas de aço inoxidável cirúrgico, em diferentes milímetros de comprimento (0,5 a 3,0 mm), variando conforme marca e modelo, e posicionados em fileiras, paralelamente. O mesmo, causa microlesões na pele, tendo como objetivo induzir a produção de colágeno via percutânea,

causando um processo inflamatório local, aumentando a proliferação celular e o metabolismo celular deste tecido, a síntese de colágeno e elastina e as outras substâncias presentes no tecido, restaurando a integridade da pele (CRUZ, 2017).

As microagulhas também abrem os poros em camadas superiores da epiderme e permitem a penetração de ativos com mais facilidade e eficácia. As agulhas acima de 1,5mm atingem a derme e desencadeiam com o sangramento, um processo inflamatório que resulta na produção de colágeno. A figura 6 apresenta a profundidade das microagulhas na pele humana. (FERNANDES, 2017).

Figura 6 - Profundidade das microagulhas



Fonte: Cruz (2017)

O microagulhamento é indicado para tratamentos de cicatrizes de acne, rejuvenescimento facial, estrias e manchas. É preciso ter cuidado redobrado com pessoas que apresentam peles muitas sensíveis, em gestantes com telangiectasias, herpes simples, rosácea fase crônica e peles muito finas. Essa técnica pode levar a resultados muito satisfatórios nas disfunções estéticas, podendo melhorar a circulação da área tratada e o aspecto geral do tecido. O número de sessões será de acordo com a proposta de tratamento de cada paciente (LIMA e SOUZA, 2015).

2.6 Ativos para o tratamento do melasma

Outro tratamento muito empregado são os cremes clareadores, neste caso utiliza-se cremes dermocosméticos. Destes cremes, os mais utilizados são os a base de vitamina C, ácido Retinoico, azelaico e o Kójico. Em alguns casos, os resultados podem demorar alguns meses para começar a aparecer, porém mesmo em casos que os efeitos surjam rápidos, o tempo

necessário para estabilização do tratamento pode durar anos, por isso, os pacientes que possuem melasma devem fazer o tratamento sempre com acompanhamento (CROCCO, 2020).

2.6.1 Vitamina C

A vitamina C, ou ácido ascórbico, é um agente despigmentante, que age por inibição da melanogênese e permanece a melanina em sua forma diminuída e descorada, gerando um afinamento da camada córnea e possibilitando resultados perceptíveis na aparência da pele lesionada. Destaca-se que, o ácido ascórbico como forma ativa da vitamina C, em conjunto com esfoliantes químicos, aceleram a ação clareadora da pele, podendo colaborar significativamente na melhora do melasma (LIMA e BOMFIM, 2017).

O ácido ascórbico tópico é considerado eficaz e seguro na terapêutica do melasma por um tempo prolongado, mesmo em elevadas concentrações, isto ocorre, porque diminui a produção de melanina e possui um efeito foto protetor. Apresenta uma vantagem sobre o protetor solar, pois fica retido na epiderme por mais tempo, enquanto os filtros solares são removidos facilmente. Além disso, tem um efeito fundamental em relação a hiperpigmentação, devido a sua capacidade de interferir a atividade monossásica da tirosinase, diminuindo a produção de melanina, em combinação com o seu efeito foto protetor e ação antioxidante, além de possuir fácil via de administração, através da via tópica, por isso demonstrou-se benéfico na terapia do melasma, com efeitos adversos mínimos ou quase nenhum relatado (CASAVECHI e SEVERINO, 2015).

No entanto, com estabilidade química menor em formulações de utilização tópica, pelo fato de possuir dificuldade de penetração cutânea e ocasionar oxidação em soluções aquosas rapidamente, prefere-se o emprego do fosfato de magnésio ascorbil, que é um complexo de vitamina C, com capacidade de penetrar a pele e estabilidade em soluções aquosas, liberando a vitamina intacta. Na prática, seu efeito de clareamento da pele parece mais leve e sua utilização é melhor no melasma em fase de manutenção ou em conjunto com outros despigmentantes (PIRES e PANCOTE, 2017).

Segundo Oliveira (2016), a vitamina C é uma proteína que dá forma e conectividade ao tecido, e conseqüentemente estimula a síntese de colágeno, possui efeito de antirradical livre, o qual evita os danos que são causados através da radiação ultravioleta. É um antioxidante potente, pois promove estimulação na síntese de colágeno e elastina, ajudando no transporte de substância pelo sistema de vascularização e possui capacidade de cicatrização. Além disso, a vitamina C inibe a tirosinase, aumenta a densidade dermoepidérmica e aumenta o número de

papilas dérmicas. É muito eficaz seu uso em tratamentos de envelhecimento, hiperpigmentações e estrias (PEREIRA, 2013).

De acordo com Borges (2012), a vitamina C é um anti-radical livre, conservante e antioxidante, ajuda a produzir colágeno de boa qualidade e no fortalecimento do sistema imunológico da pele. A vitamina em uso tópico aumenta o aspecto e a textura da epiderme, consequentemente ocorre a melhora do tecido, pois penetra facilmente na pele e seu uso deve ser diário para obter melhores resultados (OLIVEIRA, 2016).

2.6.2 Ácido Retinóico

Outra classe de fármacos muito utilizada são os retinóides, tendo como principais ativos, o ácido retinóico (tretinoína) e o ácido azelaico. Essa classe de despigmentantes é usada, geralmente, como alternativas para pacientes que não toleram outros ativos. O ácido retinóico, vitamina A ou tretinoína como são denominados, apresentam-se como um polímero que controla liberação de ativos irritantes, o qual garante a segurança na aplicação e menor probabilidade de desenvolver efeitos irritantes no tecido cutâneo (RIVITTI, 2017).

São descritos diversos mecanismos de ação envolvendo o ácido retinóico: dispersão dos grânulos de melanina no interior dos queratinócitos, interferência na transferência dos melanossomos e aceleração da renovação celular, aumentando a perda do pigmento. Além disso, há evidências de que possa inibir a produção da tirosinase e a melanogênese e ainda aumenta a síntese de colágeno. Ao ser associado com outros ativos, aumenta a penetração desta no tecido cutâneo e diminui a atividade dos melanócitos, sua administração deve ser evitada em grávidas. Utiliza-se nas formulações de cremes a concentração de 2% (MAGALHÃES, 2012).

2.6.3 Ácido Azelaico

A formulação contendo o ácido azelaico é uma das mais utilizadas na terapia do melasma. Seu mecanismo de ação, baseia-se no bloqueio competitivo e não definitivo da enzima tirosinase, inibe a síntese de DNA e ainda atua na regulação e modificação dos fatores de crescimento, diferenciação e ativação dos queratinócitos, células localizadas na camada córnea. Também promovem a esfoliação da pele, síntese de colágeno na camada dérmica e angiogênese. Usado em formulações tópicas nas concentrações de 15 a 20%, em monoterapia ou associado à hidroquinona, tretinoína e outros despigmentantes, indicados, dermatologicamente, como um despigmentante eficaz no tratamento de inúmeras patologias dermatológicas, principalmente nas hiperpigmentações (RIBEIRO, 2015).

Uma das suas desvantagens é notar os efeitos adversos causados, como vermelhidão, descamação e tumefação na pele, sintomas ocorridos no primeiro mês e em geral desaparecem rapidamente, mas podem prolongar-se com o uso repetido do mesmo. Destaca-se ainda, que essa substância apresenta bom perfil de segurança e raramente cursa com esses efeitos adversos. Apesar disso, não foram encontradas evidências de uso do ácido azelaico em gestantes (SEARLE, 2020).

2.6.4 Ácido Kójico

O ácido kójico é obtido por fermentação de carboidratos. Produz seu efeito inibindo a tirosinase não competitivamente, pela transformação em quelato dos íons de cobre, impedindo a formação do complexo enzimático cúprico-proteico, bloqueando os processos oxidativos e suprimindo a formação da melanina, levando à despigmentação da pele. São usados nas concentrações de 1 a 4%, porém, sua ação poderá ser aumentada pelo acréscimo da concentração no preparo das formulações (CROCCO, 2020).

2.7 Benefícios dos tratamentos para o melasma

Segundo Barbosa (2018), os tratamentos para melasma objetivam amenizar as manchas nas regiões lesionadas, além de reduzir as áreas afetadas sem causar grandes efeitos colaterais. Visto que o melasma não tem cura, os tratamentos disponíveis têm como funções, reduzir a produção de melanina e clarear as regiões afetadas. As pessoas que sofrem deste problema, tendem a ter uma autoestima baixa, porque na maioria dos casos, o melasma está situado em uma região fotoexposta, e com a expectativa de vida mais alta, as pessoas procuram cada vez mais profissionais para cuidar da aparência (URASAKI, 2013).

No Brasil, atualmente, existem diversos tipos de tratamentos, sendo cada um deles indicado para casos específicos de melasma. Um dos tratamentos mais utilizados e com grande adesão por parte dos pacientes, é o tratamento de laserterapia, que atua removendo as manchas presentes na pele sem causar lesões na epiderme (SOUZA, 2022).

Os principais benefícios buscados nas diversas formas de tratamento do melasma, são: estabilização das lesões na pele, impedimento do retorno do pigmento, diminuição das áreas afetadas, além de garantir melhor qualidade de vida ao paciente, melhorando a sua autoestima e a auto aceitação (KONTZE, 2018).

2.7.1 Autoestima

A autoestima é o sentimento positivo ou negativo que as pessoas têm para consigo mesmas. Quando esse sentimento é positivo, diz-se que a pessoa possui uma alta autoestima, ou seja, se valoriza, demonstra confiança em seus atos e julgamentos. Esta, é necessária para desfrutar de uma vida plena em todas as áreas: trabalho, pessoal, sentimental e familiar (SANTOS, 2019).

Mulheres com a autoestima elevada confiam mais em suas possibilidades, evitando o estresse gerado pela insegurança, isso ajuda a desenvolver melhor suas habilidades pessoais, estabelecer objetivos de vida e alcançá-los mais facilmente. Além disso, essas mulheres tendem a serem mais empáticas e mostram maior capacidade de perdoar erros, tanto seus, quanto dos outros. Além disso, tendem a evitar conflitos, embora quando estes surjam, elas são capazes de enfrentá-los e resolvê-los, tomando decisões sem hesitação (SANTOS, 2019).

Também é importante observar, que mulheres com alta autoestima, tendem a gozar de melhor saúde física e mental. Diferentes estudos apontam os resultados positivos, em estados e motivações emocionais de mulheres submetidas aos procedimentos estéticos, especialmente diante das situações da vida cotidiana, bem como mudanças de atitudes em relação ao seu próprio corpo, ademais, em muitos casos, é possível modificar atitudes em relação a própria imagem. Existem muitos tratamentos estéticos que geram esses sentimentos de autoestima nas mulheres (FERREIRA, 2016).

2.8 Importância do profissional esteticista no tratamento do melasma

A estética, desde os primórdios, sempre desempenhou um importante papel no quesito da beleza, sedução, arte e, principalmente, no bem-estar das pessoas. Após ter exercido uma valiosa manifestação de beleza natural e artística na matéria de filosofia na Grécia antiga, a Estética vem evoluindo ao longo do tempo e o esteticista sempre está buscando o equilíbrio em diversos elementos, um deles associa-se aos cuidados e procedimentos para o tratamento do melasma (HANDEL, 2013).

O melasma apresenta vasta ocorrência durante a gestação, podendo acarretar diversas alterações na pele, por causa das modificações imunológicas, metabólicas e endócrinas. Neste caso, o recomendado são cuidados preventivos, pois alguns produtos e procedimentos com maior efetividade, podem causar riscos ao feto e à mãe. Desse modo, o tratamento acaba sendo um grande desafio para os profissionais da estética, considerando, então, a fotoproteção, um dos mais adequados (MAGALHÃES, 2014).

Diante dos fatos apresentados, ao serem adotadas medidas um tanto quanto simples, pode-se alcançar uma melhora satisfatória, no que diz respeito ao bem-estar e saúde das pessoas. O melasma, por acometer principalmente a área da face, causa grande desconforto e gera impacto negativo na qualidade de vida, afetando consideravelmente o emocional e o psicológico. Dessa maneira, o profissional esteticista torna-se importantíssimo, pois estuda para tratar essa disfunção, além dele cuidar da beleza dessas pessoas, esse profissional eleva a autoestima dos pacientes, melhorando sua qualidade de vida e sua beleza emocional (HANDEL, 2013).

3. CONSIDERAÇÕES FINAIS

O melasma é tido como uma discromia que, na maioria, afeta o sexo feminino, e pode ser diagnosticado facilmente pela avaliação de um profissional da estética, ou exame com lâmpada de Wood. O melasma pode ser dividido em três tipos, o epidérmico; onde fica a maior concentração de melanina, o dérmico; onde a mancha de melanina atinge a derme e o misto; quando o depósito de melanina atinge tanto a derme quanto a epiderme. Quando ocorre em mulheres grávidas, ele aparece através de estímulos hormonais, porém, na maioria das vezes, some decorrido um ano do parto. Mesmo diante do desconforto estético para a gestante, o melasma é um problema que, em poucos casos, vai exigir tratamentos futuros, dado que, em geral, as suas evidências desaparecem tempos após o nascimento do bebê.

Por ser uma ocorrência comum durante a gestação, o melasma atrapalha o bem-estar das gestantes, pois compromete a aparência, em razão do seu desenvolvimento ser na face. Com isso, a gestante tem sua autoestima afetada, podendo sentir-se insegura até mesmo para procurar tratamentos e isso faz com que elas escondam suas manchas ao invés de tratá-las. Por causar desconforto estético, pode acarretar problemas psicológicos, como baixa autoestima, depressão, crises de ansiedade, entre outros transtornos mentais. Por estes motivos, os tratamentos e as prevenções têm, como objetivo principal, melhorar a qualidade de vida de todos os pacientes que passam por essa patologia.

A partir da literatura estudada, este trabalho permitiu a compreensão sobre os cuidados durante o período gestacional e as formas de tratamentos mais adequadas do melasma, após o período de gestação. De acordo com a pesquisa, pode ser utilizado como recursos estéticos o *laser*, *peeling* químico, microagulhamento e alguns ativos, os quais demonstraram grande eficácia, porém, para tratamentos durante após gestação, ainda faltam muitos estudos e testes para comprovar a eficácia dos métodos, que garantam a segurança das gestantes. Ressalta-se que, a escassez desses testes, geram dificuldades aos profissionais quando vão elaborar

protocolos, uma vez, que a condição da gestante impõe restrições sobre o uso de alguns produtos, devendo sempre zelar, em primeiro plano, pela segurança da mãe e do bebê.

REFERÊNCIAS

AGOSTINHO, Kamilla Maestá et al. Doenças dermatológicas frequentes em unidade básica de saúde. **Cogitare Enfermagem**, v. 18, n. 4, 2013. Disponível em :<https://revistas.ufpr.br/cogitare/article/viewFile/34927/21679> Acessado em: 19 de Abril de 2022.

AKABANE, Andressa Lumi; ALMEIDA, Isabella Parente; SIMÃO, João Carlos Lopes. Avaliação dos índices de qualidade de vida (MELASQoL e DLQI) e do MASI em pacientes com melasma tratadas com *Polypodium Leucotomos*. **Surgical & Cosmetic Dermatology**, v. 9, n. 3, p. 214-217, 2017. Disponível em : <https://www.redalyc.org/pdf/2655/265553579003.pdf> Acessado em: 10 de Maio de 2022.

ALBANO, R. P. S.; PEREIRA, L. P.; ASSIS, I. B. Microagulhamento–A terapia que induz a produção de colágeno–revisão de literatura. **Saúde em Foco**, v. 10, p. 455-473, 2018. Disponível em :<https://www.redalyc.org/pdf/2655/265527948004.pdf> Acessado em: 22 de Março de 2022.

ALCANTARA, Giovana Piteri et al. Avaliação da resposta melanogênica ex vivo às radiações UVB, UVA e luz visível no melasma facial e na pele adjacente não afetada. **Anais Brasileiros de Dermatologia**, v. 95, n. 6, p. 684-690, 2020. Disponível em:< <https://publicacao.uniasselvi.com.br/index.php/EIP/article/view/1826>>. Acesso em: 19 outubro 2022.

ALVES, Tuanne Vieira; BEZERRA, Martha Maria Macedo. Principais alterações fisiológicas e psicológicas durante o Período Gestacional/Main Physiological and Psychological changes during the management period. **Id On Line Revista de Psicologia**, v. 14, n. 49, p. 114-126, 2020. Disponível em : <https://idonline.emnuvens.com.br/id/article/viewFile/2324/3608> Acessado em: 19 de Abril de 2022.

BALOGH, Tatiana Santana et al. Proteção à radiação ultravioleta: recursos disponíveis na atualidade em fotoproteção. **Anais Brasileiros de Dermatologia**, v.86, n.4, 2011. Disponível em:< <http://www.scielo.br/pdf/abd/v86n4/v86n4a16.pdf>>. Acesso em: 10 setembro de 2022

BARBOSA, Kledson Lopes; GUEDES, Monique Ribeiro Mota. Melasma: tratamento e suas implicações estéticas. **Infarma-Ciências Farmacêuticas**, v. 30, n. 2, p. 85-94, 2018. Disponível em :[file:///C:/Users/Mateus/Downloads/2255-7959-1-PB%20\(4\).pdf](file:///C:/Users/Mateus/Downloads/2255-7959-1-PB%20(4).pdf) Acessado em: 22 de Março de 2022.

BRIANEZI, Gabrielli. Avaliação da atividade da unidade epidermo-melânica e do dano dérmico no melasma. 2016. Disponível em:< <http://conic-se.mesp.org.br/anais/files/2015/trabalho-1000019418.pdf>>. Acesso em: 11 outubro de 2022

CORREIA, Osvaldo. A importância do Fotótipo nos Cuidados a ter com Sol e os Riscos de Cancros da Pele. **Revista de medicina desportiva** 2016. Disponível em :<https://www.epidermis.pt/UserFiles/PDFs/A%20import%C3%A2ncia%20do%20Fototipo%20nos%20cuidados%20a%20ter%20com%20o%20Sol.pdf> Acessado em: 10 de Maio de 2022.

COSTA, Francine Batista et al. Complicações com o uso de lasers. Parte II: laser ablativo fracionado e não fracionado e laser não ablativo fracionado. **Surgical & Cosmetic Dermatology**, v. 3, n. 2, p. 135-146, 2012. Disponível em:< <https://publicacao.uniasselvi.com.br/index.php/EIP/article/view/1826>>. Acesso em: 19 outubro 2022.

COSTA, Pollyana Helena Vieira; DA SILVA, Fernanda Souza. Efetividade da corrente galvânica/eletrolifting no tratamento de estrias albas na região glútea. **Revista Interdisciplinar Ciências Médicas**, v. 2, n. 2, p. 14-21, 2018. Disponível em :<https://revistaenfermagematual.com/index.php/revista/article/view/107/439> Acessado em: 19 outubro 2022

CROCCO, Elisete Isabel et al. Uso tópico de clareadores associados a hidratantes nos cuidados imediatos após *peelings* para tratamento de melasma: um estudo-piloto. **Surgical & Cosmetic Dermatology**, v. 12, n. 4, p. 359-365, 2020. Disponível em :<https://www.redalyc.org/journal/2655/265568335010/265568335010.pdf> Acessado em: 02 de Maio de 2022

DA SILVA, Adriana; PINHEIRO, Livia Mara Gomes. Ácido Ascórbico e Eletroterapia–Terapia Combinada no Tratamento do Melasma: Uma Revisão da Literatura. **ID on line REVISTA DE PSICOLOGIA**, v. 12, n. 40, p. 639-649, 2018. Disponível em :<file:///C:/Users/Mateus/Downloads/1146-4003-1-PB.pdf> Acessado em: 17 de Maio de 2022

DA SILVA, ANA PAULA et al. Benefícios do resveratrol no rejuvenescimento facial. **Revista Saúde Em Foco**, v. 11, p. 1139-1152, 2019. Disponível em : <http://wp-content/uploads/sites/10001/2019/11/BENEF%C3%8DCIOS-DO-RESVERATROL-NO-REJUVENESCIMENTO-FACIAL.pdf> Acessado em: 10 de Maio de 2022.

DA SILVA, D. A. M.; SANTOS, J. Rç. O impacto da terapêutica estética na qualidade de vida de mulheres portadoras do melasma. **Research, Society and Development**, v. 10, n. 17, p. e130101724664-e130101724664, 2021. Disponível em: <file:///C:/Users/Mateus/Downloads/24664-Article-289133-1-10-20211222.pdf>. Acessado em: 19 de Abril de 2022.

DA SILVA, GABRIELA LASCH et al. Associação do peeling de ácido kójico e ácido glicólico no tratamento do melasma: um estudo de caso. **Anais do Salão de Ensino e de Extensão**, p. 82, 2015. Disponível em:< <https://publicacao.uniasselvi.com.br/index.php/EIP/article/view/1826>>. Acesso em: 19 outubro 2022.

DA SILVA, Luzenilda Sabina; DE BORBA PESSOA, Franciele; PESSOA, Douglas Tadeu Cardoso. Análise das mudanças fisiológicas durante a gestação: desvendando mitos. **Revista Eletrônica Faculdade Montes Belos**, v. 8, n. 2, 2015. Disponível em: <http://revista.fmb.edu.br/index.php/fmb/article/viewFile/11/8>. Acessado em: 22 de Março de 2022.

DE ANDRADE Lima, E. (2015). Microagulhamento em melasma facial recalcitrante: uma série de 22 casos. **An Bras Dermatol**, v.90, n.6, p.917-9. Disponível em : <https://clinicawulkan.com.br/wp-content/uploads/2019/04/v90-Microagulhamento-em-melasma-facial-recalcitrante-uma-serie-de-22-casos-.pdf> 10/05/2022 Acessado em: 17 de Maio de 2022.

DE ANDRADE LIMA, Emerson Vasconcelos; DE ANDRADE LIMA, Mariana; TAKANO, Daniela. Microagulhamento: estudo experimental e classificação da injúria provocada. **Surgical & cosmetic dermatology**, v. 5, n. 2, p. 110-114, 2013. Disponível em : <https://www.redalyc.org/pdf/2655/265527948004.pdf> Acessado em: 02 de Maio de 2022.

DE ARAUJO, Islane Lunier; MEJIA, Dayana Priscila Maia. *Peeling* químico no tratamento das hiperpigmentações. 2014. Disponível em : https://portalbiocursos.com.br/ohs/data/docs/18/87_-_Peeling_quimico_no_tratamento_das_hiperpigmentacoes.pdf Acessado em: 22 de Março de 2022

DE MACEDO, JULIANA RODRIGUES BUENO. Fisiopatologia do melasma. **Monografia (Especialização)-Núcleo de Estudos e Treinamento Ana Carolina Puga, São Paulo**, 2019. Disponível em:< <https://publicacao.uniasselvi.com.br/index.php/EIP/article/view/1826>>. Acesso em: 19 outubro 2022.

DE MEDEIROS SOUSA, Vera Lúcia et al. MELASMA: TRATAMENTO COM MÉTODO NÃO INVASIVO. **Revista Brasileira Interdisciplinar de Saúde**, 2020. Disponível em:< <http://conic-se.mesp.org.br/anais/files/2015/trabalho-1000019418.pdf>>. Acesso em: 11 outubro de 2022.

DE MORAES, Amanda Silva et al. Melasma na gestação e suas medidas terapêuticas. **Revista Eletrônica Acervo Saúde**, v. 13, n. 3, p. e6610-e6610, 2021. Disponível em:< <http://conic-se.mesp.org.br/anais/files/2015/trabalho-1000019418.pdf>>. Acesso em: 11 outubro de 2022.

DIAS, Brenda Nascimento; RODRIGUES, Aldenora Maria Ximenes; DE OLIVEIRA, Matheus Pedrosa. AVALIAÇÃO IN VÍTRICO DE UMA MOLÉCULA BIOATIVA DA ALOE VERA NA PREVENÇÃO/TRATAMENTO DE MELASMA. **RECIMA21-Revista Científica Multidisciplinar-ISSN 2675-6218**, v. 2, n. 8, p. e28627-e28627, 2021. Disponível em :<file:///C:/Users/Mateus/Downloads/627-avaliacao-in-slico-de-uma-molcula-bioativa.pdf> Acessado em: 02 de Maio de 2022.

ESPÓSITO, Ana Cláudia Cavalcante et al. Expressão de OPN3 em fibroblastos, melanócitos e queratinócitos da pele com melasma facial em comparação com a pele adjacente não afetada. **Anais Brasileiros de Dermatologia**, v. 96, n. 3, p. 367-369, 2021. Disponível em:< <http://conic-se.mesp.org.br/anais/files/2015/trabalho-1000019418.pdf>>. Acesso em: 11 outubro de 2022

FERNANDES, Aliciara Carlos Flor et al. Peeling químico como tratamento estético. **Rev Saúde em Foco**, v. 10, p. 496-503, 2018. Disponível em :<https://repositorio.pucgoias.edu.br/jspui/bitstream/123456789/2218/2/%20ABORDAGEM%20DOS%20RECURSOS%20TERAP%20C3%8AUTICOS%20PARA%20TRATAMENTO%20DAS%20FOLICULITES%202021.pdf> Acessado em: 17 de Maio de 2022.

FERNANDES, Lana Bezerra; MENDONÇA, Carolina Rodrigues de; AMARAL, Waldemar Naves do. Alterações dermatológicas na gravidez: revisão da literatura. **Femina**, p. 101-108, 2014. Disponível em : <https://pesquisa.bvsalud.org/portal/resource/pt/lil-749124> Acessado em: 22 de Março de 2022.

FORTES, Tais Masotti Lorenzetti; SUFFREDINI, Ivana Barbosa. Avaliação de pele em idoso: revisão da literatura. **J Health Sci Inst**, v. 32, n. 1, p. 94-101, 2014. Disponível em :http://repositorio.unip.br/wp-content/uploads/tainacan-items/34088/35781/V32_n1_2014_p94a101.pdf Acessado em: 10 de Maio de 2022.

GALHANAS, Ana et al. **Impacto dos desconfortos da gravidez na qualidade de vida da Mulher**. 2018. 1º congresso transdisciplinar, Portugal-Brasil, sobre o bebé: 12 e 13 de janeiro de 2018. Evora. Portugal. Disponível em : <https://dspace.uevora.pt/rdpc/handle/10174/25861> Acessado em: 19 de Abril de 2022.

GARCIA, Fernanda da Silva; LIMA, Liliane Tais; BOMFIM, Fernando Russo Costa. O uso da técnica de microagulhamento associada à vitamina c no tratamento de rejuvenescimento facial. **Revista Científica da FHO, UNIARARAS**, v.5, n. 1,2017. Disponível em:< http://uniararas.br/revistacientifica/_documentos/art.019-2017.pdf>. Acesso em: 20 agosto de 2022

GUIMARÃES, Samantha B. R. Melasma. **Revista + Saúde**, 2017. Disponível em:< <https://www.yumpu.com/pt/document/read/59489304/revista-saude-4-edicao>>. Acesso em: 20 agosto de 2022

HADDAD, Alessandra et al. Conceitos atuais no uso do ácido poli-l-láctico para rejuvenescimento facial: revisão e aspectos práticos. **Surgical & Cosmetic Dermatology**, v. 9, n. 1, p. 60-71, 2017. Disponível em :<http://www.surgicalcosmetic.org.br/details/552/en-US/conceitos-atuais-no-uso-do-acido-poli-l-lactico-para-rejuvenescimento-facial--revisao-e-aspectos-praticos> Acessado em: 17 de Maio de 2022.

HAMMERSCHMIDT, Mariana et al. Avaliação dos métodos de classificação do melasma de acordo com a resposta ao tratamento. **Surgical & Cosmetic Dermatology**, v. 4, n. 2, p. 155-158, 2012. Disponível em : <https://www.redalyc.org/pdf/2655/265523046008.pdf> Acessado em: 10 de Maio de 2022.

HANDEL, Ana Carolina. **Fatores de risco para melasma facial em mulheres: um estudo caso-controlado**. Disponível em : 2013. Dissertação (mestrado) – Universidade Estadual Paulista Julio de Mesquita Filho, faculdade de medicina de Botucatu, 2013 <https://repositorio.unesp.br/bitstream/handle/11449/108638/000759919.pdf?sequence=1>. Acesso em: 22 de Março de 2022.

KRAUS, Adrielli Effting; LEMOS, Franciely. Abordagem terapêutica do melasma no período gestacional: Revisão de literatura. **Tecnologia em Cosmetologia e Estética-Pedra Branca**, 2019. Disponível em : <https://repositorio.animaeducacao.com.br/handle/ANIMA/7933> Acessado em: 10 de Maio de 2022.

LEMOS, Ana Cláudia Cavalcante Espósito. Avaliação da autofagia, senescência celular e expressão de OPN3 na pele com melasma em comparação com a pele sã adjacente. 2020. Disponível em:< <http://conic-se.mesp.org.br/anais/files/2015/trabalho-1000019418.pdf>>. Acesso em: 11 outubro de 2022.

MARTINS, Vanessa Cristiane dos Santos; OLIVEIRA, Silvia Patricia. **Estudo dos benefícios do tratamento de melasma por intermédio do ácido kójico associado ao ácido glicólico**. 2015. Disponível em:< <https://tcconline.utp.br/media/tcc/2015/09/ESTUDO-DOS-BENEFICIOS-DO-TRATAMENTO-DE-MELASMA.pdf>>. Acesso em: 03 setembro 2022.

MAZON, Vanulza de Fátima Pinto. Utilização do laser no tratamento do melasma. **Maiêutica-Atividades Físicas, Saúde e Bem Estar**, v. 1, n. 1, 2018. Disponível em : <file:///C:/Users/Mateus/Downloads/627-avaliacao-in-slico-de-uma-molcula-bioativa.pdf> Acessado em: 19 de Abril de 2022.

MAZON, Vanulza de Fátima Pinto. Utilização do laser no tratamento do melasma. **Revista Maiêutica, Indaial**, v. 1, n. 1, 2017. Disponível em:< <https://publicacao.uniasselvi.com.br/index.php/EIP/article/view/1826>>. Acesso em: 19 outubro 2022.

MEDEIROS, Janielle Kelly Guimarães et al. Combinação terapêutica no tratamento do melasma. **Cuidarte Enfermagem**, v.10, n.2, 2016. Disponível em:< <http://www.webfipa.net/facfipa/ner/sumarios/cuidarte/2016v2/180-187.pdf>>. Acesso em: 23 de agosto de 2022.

MIOT, M. T., Ma, X., Albuflasa, H., & Davies, P. A. (2019). Reverse osmosis (RO) membrane desalination driven by wind and solar photovoltaic (PV) energy: state of the art and challenges for large-scale implementation. **Renewable and sustainable energy reviews**, v.112, p.669-685. Disponível em : https://publications.aston.ac.uk/id/eprint/39310/1/Reverse_osmosis.pdf Acessado em: 17 de Maio de 2022.

MORAIS, Orlando Oliveira et al. O uso de lasers ablativos no tratamento do melasma facial. **Anais Brasileiros de Dermatologia**, v.88, n.2, 2013. Disponível em:< <http://www.ufrgs.br/textecc/traducao/dermatologia/files/artigos/laser.pdf>>. Acesso em: 12 setembro de 2022.

MOREIRA, Andréia Mateus et al. Estudo duplo cego comparativo entre hidroquinona e extrato de uva-ursina no tratamento do melasma. **Surgical & Cosmetic Dermatology**, v.2, n.2, 2010. Disponível em:< <http://www.bravomed.com.br/wpcontent/uploads/2018/04/Estudo-duplo-cego-comparativo-entre-hidroquinona-e-extrato-de-uva-ursina-no-tratamento-do-melasma.pdf>>. Acesso em: 14 agosto de 2022.

MOURA, Maria Cristiana et al. O uso de ácidos e ativos clareadores associados ao microagulhamento no tratamento de manchas hipercrômicas: estudo de caso. **Revista Científica da FHO, UNIARARAS**, v. 5, n. 2, 2017. Disponível em:< http://www.uniararas.br/revistacientifica/_documentos/art.026-2017.pdf>. Acesso em: 14 agosto de 2022.

PANCOTE, Camila Garcel et al. Fotoproteção na gestação: um cuidado muitas vezes negligenciado. **Enfermagem Brasil**, v. 16, n. 3, p. 129-130, 2017. Disponível em :<https://www.portalatlanticaeditora.com.br/index.php/enfermagembrasil/article/view/1145> Acessado em: 02 de Maio de 2022.

PARREIRAS, Flavia Kellen Rodrigues. Comparativo de Ativo Despigmante em Relação à Hidroquinona no Tratamento de Melasma. **Revista Estética em Movimento**, v. 1, n. 2, 2022. Disponível em:< <https://publicacao.uniasselvi.com.br/index.php/EIP/article/view/1826>>. Acesso em: 19 outubro 2022.

PINTO, Camila Araujo Scharf et al. Uso do pycnogenol no tratamento do melasma. **Surgical & Cosmetic Dermatology**, v. 7, n. 3, p. 218-222, 2015. Disponível em : <https://www.redalyc.org/pdf/2655/265542585007.pdf> Acessado em: 02 de Maio de 2022

PIRES, C. A., & PANCOTE, C. G. (2012). Prevenção e Tratamento do Melasma na Gestação. **Revista Corpus Hippocraticum**, v.1, p.1-11. Disponível em : <https://temasemsaude.com/wp-content/uploads/2020/05/20UNINASSAU.pdf#page=17> Acessado em: 17 de Maio de 2022.

PONTES, Caroline Gomes; MEJIA, D. Ácido Kójico no Tratamento do Melasma. **Revisya em Dermatofuncional–Faculdade Cambury, Goiânia**, 2014. FIGURA 3 Disponível em

:https://portalbiocursos.com.br/ohs/data/docs/18/113_-_Ycido_KYjico_no_Tratamento_do_Melasma.pdf Acessado em: 10 de Maio de 2022.

PURIM, Kátia Sheylla Malta; AVELAR, Maria Fernanda de Santana. Fotoproteção, melasma e qualidade de vida em gestantes. **Revista Brasileira de Ginecologia e Obstetrícia**, v. 34, n. 5, p. 228-234, 2012. Disponível em <https://www.scielo.br/j/rbgo/a/RSVtgnG5TWRZ4w73rHwNsch/?format=pdf&lang=pt> Acessado em: 19 de Abril de 2022.

SANTANA, Giovanna Lissa Souza; ARAÚJO, Jaqueline Benati Bruno. O uso do ácido glicólico no tratamento do melasma. **Revista Conexão Eletrônica**, Três Lagoas, MS, v. 15, n. 1, 2018. Disponível em: <>. Acesso em: 12 agosto de 2022.

SANTOS, Simone Vidal; COSTA, Roberta. Prevenção de lesões de pele em recém-nascidos: o conhecimento da equipe de enfermagem. **Texto & Contexto-Enfermagem**, v. 24, p. 731-739, 2015. Disponível em: <https://www.scielo.br/j/tce/a/Mvz8fSRpJ6YWZyNWfnwQQ3w/?lang=pt> Acessado em: 02 de Maio de 2022

SANTOS, Vitor Vizzaccaro, SAPUCAIAA, Nayara Silva; SANTOS, Solange Teixeira Soares. Evolução do melasma e seus tratamentos magistrais. **15º Congresso Nacional de Iniciação Científica**, 2015. Disponível em: < <http://conic-se.mesp.org.br/anais/files/2015/trabalho-1000019418.pdf>>. Acesso em: 11 outubro de 2022.

SILVA, Adriana; PINHEIRO, Livia Mara Gomes. Ácido Ascórbico e Eletroterapia – Terapia Combinada no Tratamento do Melasma: Uma Revisão da Literatura. Id on Line **Revista Multidisciplinar e de Psicologia**, v.12, n. 40, 2018. Disponível em: < https://www.researchgate.net/publication/325494889_Acido_Ascorbico_e_Eleto_terapia_-_Terapia_Combinada_no_Tratamento_do_Melasma_Uma_Revisao_da_Literatura>. Acesso em: 02 setembro 2022

SILVA, Dara Maria Sarambeli et al. O estudo de uma formulação **despigmentante no tratamento de melasma facial**. **17º Congresso Nacional de Iniciação Científica**, 2017. Disponível em: < <http://conic-semesp.org.br/anais/files/2017/trabalho1000024575.pdf>>. Acesso em: 12 setembro de 2022

SILVA, R.C.V.L et al. A utilização dos despigmentantes no tratamento de melasmas: uma revisão sistemática. **Revista Interdisciplinar de Ciências Médicas**, 2012. Disponível em: < <https://gpicursos.com/interagin/gestor/uploads/trabalhos-feirahospitalarpiuai/b2d1ca293440266c7ae7a756b9671dc3.pdf>>. Acesso em: 12 setembro de 2022

SILVEIRA, Maria Solange Moreira. Tratamento do melasma com a utilização do despigmentante hidroquinona. 2012. Disponível em:< <https://publicacao.uniasselvi.com.br/index.php/EIP/article/view/1826>>. Acesso em: 19 outubro 2022. Disponível em:< <https://publicacao.uniasselvi.com.br/index.php/EIP/article/view/1826>>. Acesso em: 19 outubro 2022.

TAYLOR, Mark B.; ZALESKI-LARSEN, Lisa; MCGRAW, Timothy A. Single session treatment of rolling acne scars using tumescent anesthesia, 20% trichloroacetic acid extensive subcision, and fractional CO2 laser. **Dermatologic Surgery**, v. 43, p. S70-S74, 2017. Disponível em:https://journals.lww.com/dermatologicsurgery/Abstract/2017/01001/Single_Session_Treatment_of_Rolling_Acne_Scars.9.aspx Acessado em: 22 de Março de 2022.

Urasaki, M. B. M., Silva, N. G., & Albuquerque, R. S. (2018). Análise dos registros de enfermagem referentes à condição da pele de gestantes. **Revista Enfermagem Atual In Derme**, v.88, p.26. Disponível em [:https://revistaenfermagematual.com/index.php/revista/article/view/107/439](https://revistaenfermagematual.com/index.php/revista/article/view/107/439) Acessado em: 10 de Maio de 2022.

YOKOMIZO, Vania Marta Figueiredo et al. Peelings químicos: revisão e aplicação prática. **Surgical & cosmetic dermatology**, v. 5, n. 1, p. 58-68, 2013. Disponível em [:https://www.redalyc.org/pdf/2655/265526285012.pdf](https://www.redalyc.org/pdf/2655/265526285012.pdf) Acessado em: 17 de Maio de 2022.