

IMPLANTES SOBRE OSSO ZIGOMÁTICO EM PACIENTES DE MAXILA ATRÓFICA

SHAYANE APARECIDA SCHVDE¹
GIULIENE NUNES DE SOUZA PASSONI²

RESUMO: A reabilitação em pacientes de maxilar severamente atrofiado sempre foi um desafio para a implantodontia devido à sua quantidade e qualidade óssea, e por apresentar características que dificultam as reabilitações, tais como: traumas consequentes de lesões ou longos anos utilizando próteses removíveis e a própria anatomia maxilar. Diferentes tipos de terapias são abordados para a resolução da atrofia e, por muito tempo, a reabilitação como implantes convencionais e enxertias ósseas era a mais utilizada, todavia são questionáveis as limitações desses procedimentos. Este estudo tem como objetivo dissertar sobre o implante zigomático em maxilares atrofiados considerando suas indicações e contraindicações. Apresenta-se no formato de uma revisão da literatura desenvolvida através da seleção de artigos em língua portuguesa e inglesa publicados nos últimos 12 anos, que apresentaram relevância para o tema. Todos os artigos utilizados foram acessados através das plataformas *online* como *National Library of Medicine* (PubMed), *The Scientific Electronic Library Online* (SciElo), Biblioteca Virtual em Saúde (BVS) e Google Acadêmico. Com esse estudo, entendeu-se que, com o passar dos anos os avanços das pesquisas, uma nova técnica pode ser abordada para os pacientes com pouco osso maxilar, através da instalação de implantes sobre o osso zigomático, propondo a diminuição das cirurgias invasivas, dando mais estabilidade e, consequentemente, havendo a diminuição do tempo de tratamento e custo. Com a presença dessas possibilidades, cabe ao reabilitador escolher a melhor maneira de prosseguir com os procedimentos diante da necessidade de cada caso.

PALAVRAS-CHAVE: Maxilar edêntulo. Osso Zigomático. Reabilitação bucal.

IMPLANTS ON ZYGOMATIC BONE IN PATIENTS WITH ATROPHIC JAW

ABSTRACT: Rehabilitation in severely atrophied jaw patients has always been a challenge for implantodontics due to its quantity and bone quality, and because it presents characteristics that hinder rehabilitation, such as: trauma stems from injuries or long years using removable prostheses and the maxillary anatomy itself. Different types of therapies are addressed for the resolution of atrophy, and for a long time, rehabilitation as conventional implants and bone grafting was the most used, however the limitations of these procedures are questionable. This study aims to discuss the zygomatic implant in atrophied jaws considering its indications and contraindications. It is presented in the form of a review of the literature developed through the selection of articles in Portuguese and English published in the last 12 years, which presented relevance for the theme. All articles used were accessed through online platforms such as National Library of Medicine (PubMed), The Scientific Electronic Library Online (SciElo), Virtual Health Library (VHL) and Google Scholar. It was concluded that, over the years and advances in research, a new technique can be approached for these patients, through the installation of implants on the zygomatic bone, proposing the reduction of invasive surgeries, giving more stability and, consequently, reducing the treatment time and cost. With the presence of these possibilities, it is up to the rehabilitator to choose the best way to proceed with the procedures in view of the need of each case.

KEYWORDS: Maxillary edentulous. Zygomatic bone. Oral rehabilitation.

¹ Acadêmica de Graduação, Curso de Odontologia, Centro Universitário Fasipe-UNIFASIFE, Rua Carine, nº 11, Res. Florença, Sinop – MT, CEP: 78550-000. Endereço eletrônico: shayane2012-@hotmail.com

² Professora Mestre em Odontologia Clínica, Curso de Odontologia, Centro Universitário Fasipe-UNIFASIFE, Rua Carine, nº 11, Res. Florença, Sinop-MT. CEP: 78550-000. Endereço eletrônico: giulienensp@gmail.com

INTRODUÇÃO

A Odontologia, diariamente, atende grandes desafios em suas diversas áreas de especialidades. Entre elas, destaca-se a implantodontia, pois, na maioria dos casos, o paciente chega com perdas ósseas decorrentes de perdas dentárias precoces com desenvolvimento de atrofia moderadas ou severas, traumas alvéolo-dentários ou tratamento de tumores. Em busca de melhora na reconstituição das funções primárias de mastigação, estética, suporte labial e fonética, um dos tratamentos que podem ser oferecidos a esses pacientes é a implementação de implantes convencionais ou sobre o complexo zigomático¹.

Para o tratamento reabilitador com implantes, é necessário que se disponha de certo volume ósseo em altura e espessura. E em casos onde o paciente teve a perda do elemento dentário precocemente, ou até mesmo por traumas e intervenções cirúrgicas grandes, ele pode apresentar grande perda óssea, dificultando ou até impossibilitando a instalação dos implantes convencionais².

Pacientes que apresentam maxilar atrófico tendo menos de 4mm de altura e espessura óssea na região de pré-molares e molares podem vir a precisar de cirurgias de enxerto ósseo em bloco e levantamento do seio maxilar. Em pacientes edêntulos, a presença do seio maxilar pode vir a promover a diminuição da altura e da espessura óssea em decorrência da sua pneumatização³.

Caracteriza-se como um tratamento que demanda bom planejamento por ser complexo e invasivo, pelo tempo de execução e pelo que se refere ao seu alto custo. Um dos benefícios desse procedimento, para o cirurgião-dentista, é a redução do tempo de tratamento e a diminuição dos eventos cirúrgicos, possibilitando melhor conforto ao paciente¹.

Quando o paciente apresenta atrofia maxilar, nem sempre é considerada a reabilitação com implantes convencionais, já que o tempo de tratamento proposto é maior e, ocasionalmente, a demanda de maior número de cirurgias regenerativas. Considerando também que, em regiões com enxertos, nem sempre há sucesso nos casos se forem comparados às taxas verificadas nos implantes inseridos em regiões de tecido ósseo nativo e com volume adequado. Nessas condições, uma das melhores opções de tratamento a seguir é a instalação de implantes com diferentes ancoragens, como é o caso dos implantes zigomáticos².

Aplicada a partir de 1998, a técnica de instalação do implante zigomático transformou-se oferecendo um novo método de introdução e inovação na região posterior da maxila. A sua inserção geralmente começa a seguir da crista no processo alveolar, em direção ao longo da parede ao lado do seio maxilar mediante a cavidade do seio maxilar, e finalizando dentro do osso zigomático¹.

Considerada uma técnica que requer segurança e experiência, exige conhecimento tanto anatômico quanto fisiológico, pois podem ter estruturas anatômicas delicadas envolvidas como a órbita e seio maxilar, trazendo um certo risco a essa técnica⁴.

A partir do que é observado, a falta de quantidade e de qualidade óssea são desafios a serem enfrentados nas reabilitações protéticas dos pacientes. Regenerações ósseas guiadas, enxertos autógenos, alógenos e materiais aloplásticos são formas utilizadas para suprir a falta dessa densidade óssea. Mas há relatos de falhas ou fatores que impossibilitam a utilização desses procedimentos reconstrutivos¹. Dentre esses fatores, faz-se o questionamento: O implante zigomático pode ser considerado como alternativa promissora em casos de atrofia maxilar?

Desta forma, este estudo teve como objetivo, fazer um levantamento bibliográfico sobre a reabilitação de pacientes com maxila atrófica, utilizando implantes sobre osso zigomático como indicação de tratamento.

O presente estudo foi elaborado através de revisão bibliográfica, utilizando-se bases de dados eletrônicas como National Library of Medicine (PubMed), The Scientific Electronic Library Online (SciElo), Biblioteca Virtual em Saúde (BVS) e Google Acadêmico. A seleção de estudos, pesquisas e trabalhos desenvolvidos deu-se a partir do levantamento, por meio de leitura crítica de resumos, descritores e de material na íntegra disponível para download. Fez-se uso de pesquisas com âmbito de revisão da literatura, estudos observacionais e de intervenção, e ainda capítulos de livros. Utilizaram-se palavras-chave e descritores como filtros para seleção específica, os quais foram: Maxilar edêntulo, Osso Zigomático, Reabilitação bucal.

Os estudos constam de publicações compreendidas no período de 2011 a 2022 em língua portuguesa e inglesa com compatibilidade de conteúdo ao tema proposto e regido pela questão principal a que se busca responder. Materiais cujo resumo, descritores ou conteúdo integralmente não eram condizentes com o assunto abordado nesta pesquisa, foram excluídos da seleção.

2. REVISÃO DA LITERATURA

2.1 Anatomia Da Face: Maxila, Osso Zigomático

A anatomia craniana é composta por um conjunto de ossos, sendo eles par ou ímpar (Figura 1). Dentre eles, o osso maxilar articula-se com grande parte dos ossos da face, é par, e sua junção formará a maxila, grande parte do palato duro, assoalho medial orbitário e a aba lateral do nariz. Na parte inferior, curvando o osso maxilar, formará a maxila superior que contém os elementos dentários superiores, chamado de processo alveolar da maxila. A dentição é ancorada em uma cavidade profunda, o alvéolo. Na parte anterior da maxila, abaixo da órbita, está situado o forame infraorbital por onde passa um nervo sensitivo que inerva o nariz, lábio superior e a face lateral⁵.

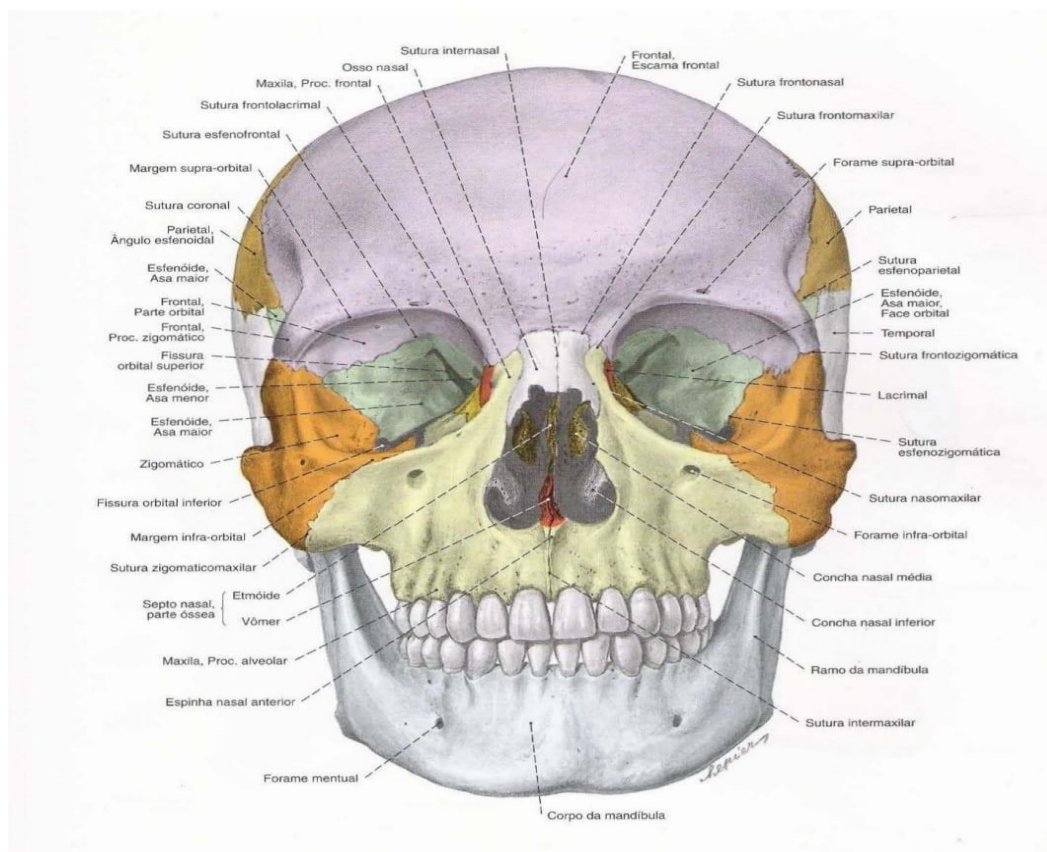


Figura 1 – Vista frontal dos ossos da cabeça

Fonte: Adaptação por sobotta(2000)⁶.

Os ossos maxilares esquerdo e direito são os maiores ossos da face e formam a maxila superior. Eles são articulados com todos os outros ossos do rosto, exceto com a mandíbula. A maxila consiste num corpo central, cavado pelos seios maxilares, sendo os maiores do crânio, eles aliviam a porção do osso que está acima dos dentes e produzem uma secreção mucosa que umedece a superfície inferior das cavidades nasais, de uma convexidade posterior, chamada tuberosidade da maxila, e de quatro processos: o processo frontal, que se orienta para cima; o processo zigomático, que corresponde ao ângulo lateral do corpo; o processo palatino, que se origina da margem inferior da face medial do corpo e se direciona horizontalmente unindo o processo homólogo da outra maxila, constituindo, assim, a parte principal do palato duro; o processo alveolar se projeta para baixo e expõe os alvéolos para a dentição superior;

O corpo maxilar exibe quatro faces: anterior, infratemporal, orbitária e nasal envolvendo o seio maxilar. É formado por quatro apófises: a zigomática, frontal, alveolar e a palatina⁵.

2.1.1 O Osso Zigomático

Anatomicamente, o osso zigomático contém certas características individuais, tornando o estudo de suas estruturas presentes um tanto quanto desafiadora⁷. O complexo zigomático é composto pelo corpo do zigoma e o arco zigomático, contém uma estrutura óssea anatomia simples e linear que lembra a forma de uma pirâmide, exercendo funções importantes no que diz respeito ao contorno facial e na proteção do conteúdo orbitário⁸.

O osso zigomático dá forma à saliência da bochecha, estando localizado na lateral da face. Também é um osso par e articula-se com o frontal, maxilar, têmpora e esfenoide, contribuindo para a superfície e a parede lateral da órbita, nas paredes das fossas temporal e infratemporal completando com arco zigomático. É descrito como uma forma quadrangular, contendo três faces, cinco bordas e duas apófises⁹.

2.2 Reabsorção Fisiológica Do Maxilar: A Atrofia Maxilar

O processo alveolar é um tecido dependente do dente, cuja orientação é controlada pelo eixo de erupção, forma e inclinação do dente. O elemento dentário é circundado por tecidos periodontais de suporte que incluem: cemento, ligamento periodontal e osso alveolar¹⁰. Formando-se associado à erupção dentária, o processo alveolar é conseqüentemente reabsorvido através da perda dos elementos dentários. Em casos de extrações múltiplas e seguido da utilização de próteses removíveis, ocasionará a diminuição do rebordo alveolar em sentido nivelado e alinhado. A reabsorção do rebordo geralmente é mais aparente na parte vestibular que no lingual/palatino. Contudo, a base do rebordo irá se direcionar sobre a parede lingual/palatina⁹.

A perda óssea alveolar está associada a vários fatores entre os quais se pode citar a perda precoce dos dentes, existência de patologias bucais, casos em que o paciente sofre lesões traumáticas e defeitos de desenvolvimento como o avanço da idade¹¹. Um dos principais fatores da reabsorção é o envelhecimento, pois, ao longo dos anos, o osso alveolar sofrerá uma diminuição da vascularização levando à redução da capacidade metabólica de cicatrização¹².

A atrofia senil e a reabsorção do osso alveolar e basal são decorrentes do envelhecimento. Nos casos de atrofia acentuada, tem-se, como principal causa, a perda dos dentes, levando à não estimulação do ligamento periodontal, que gera a reabsorção vertical, além da reabsorção do osso alveolar, em razão da pressão mastigatória exercida pela utilização de próteses totais⁹.

O osso basal maxilar é recoberto de processos alveolares que se vinculam aos elementos dentários por meio do ligamento periodontal. Visto que não apresenta diferenças histológicas e anatômicas, o osso alveolar é diferente do osso basal, pois o osso alveolar é o único que sofre com o fenômeno de reabsorção. Com o envelhecimento e a perda dos elementos dentários por extrações, o volume de osso alveolar diminui de maneira gradativa. A reabsorção alveolar ocorre de modo horizontal e vertical, de vestibular para palatino nas regiões posteriores⁵.

Em 1988, Cawood e Howell classificaram o grau de atrofia das maxilas desdentadas, dividindo-a, conforme o estágio de atrofia, em seis fases de reabsorção, referindo-se à abundância de osso remanescente. Na parte posterior da maxila, ocorre progressivamente maior reabsorção de altura como em termos de densidade, como exibe a Figura 2¹³.

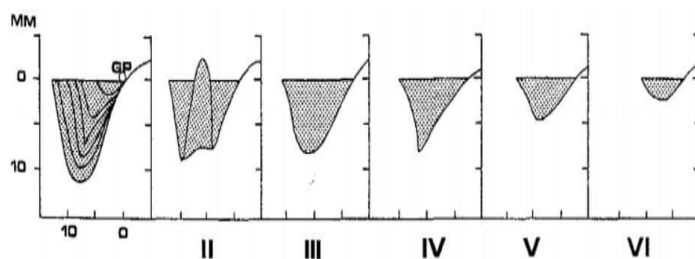


Figura 2 – Categorização da reabsorção posterior do osso maxilar

Fonte: Adaptação por Mele (2019)¹⁴.

Classe I: Presença de dentes;

Classe II: Imediatamente após a extração, o alvéolo é curado;

Classe III: Cume bem arredondado, altura e espessura adequadas;

Classe IV: Cume com lâmina adequada em altura, mas não em espessura;

Classe V: Cume plano inadequado em altura e espessura;

Classe VI: Áreas deprimidas ao nível da crista com reabsorção de bases ósseas de tamanho variável¹⁵.

As implementações de implantes zigomáticos são utilizadas para reabilitar maxilares superiores atroficos que condizem às classes V e VI, de acordo com a classificação de Cawoode Howell em 1988¹⁶.

No ano de 1985, foi proposta uma classificação referente à qualidade óssea dos maxilares em paciente totalmente edêntulo, através da utilização da base radiográfica pré-operatória e na percepção de resistência óssea ao corte ao longo da preparação do local do implante. Sua classificação foi dividida, conforme mostra a Figura 3¹⁷:

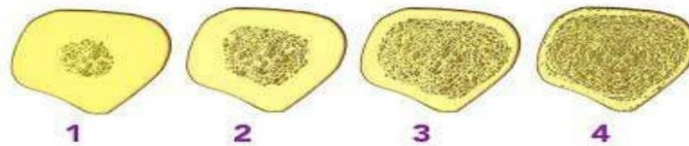


Figura 3: Classificação da qualidade óssea maxilar em paciente totalmente desdentado com base na avaliação radiológica pré-operatória e percepção subjetiva da resistência óssea ao corte durante o preparo no local do implante.

Fonte: Adaptação por Mele (2019)¹⁴.

- **Osso Tipo 1:** Osso compacto e homogêneo que é quase exclusivamente cortical;
- **Osso Tipo 2:** Osso cortical compacto com porção trabecular densa;
- **Osso Tipo 3:** Osso cortical fino com uma porção trabecular densa;
- **Osso Tipo 4:** Osso cortical fino com porção trabecular de baixa densidade.

O processo alveolar da maxila tem perda óssea gradativa e não reversível, podendo levar a problemas sistêmicos, após a extração dentária. Essa perda ao longo do tempo resultará na expansão da cavidade do seio maxilar, que é conhecido como pneumatização e, como consequência desse processo, ocorrerá a perda do osso necessário para instalar o implante, seja com travamento satisfatório ou não¹⁸.

2.3 História Do Implante Com Ancoragem Zigomática, Suas Indicações e Contraindicações

Na década 70, anteriormente aos implantes zigomáticos, Linkow e Chercheve apontaram uma técnica cirúrgica como opção reabilitadora em maxilares extremamente atroficos, através da utilização de um implante fino (2 mm de diâmetro) introduzido no osso zigomático¹³.

Para a efetivação da reabilitação oral por meio de implantes, é preciso de volume ósseo em altura e espessura. Pacientes desdentados por um certo tempo, ou que sofreram traumas e passaram por intervenções cirúrgicas, podem apresentar grande perda óssea resultante, dificultando, muitas vezes, a instalação de implantes osseointegrados convencionais. Pacientes com maxila atrofica, que apresentam menos de 4mm de altura e espessura óssea na região de pré-molares e molares, quando reabilitados com implantes convencionais, necessitam de maior tempo de tratamento e maior número de cirurgias adicionais, como de enxerto ósseo em bloco e levantamento do seio maxilar². Além disso, a instalação de implantes em regiões enxertadas apresenta menor taxa de sucesso se comparada às taxas dos implantes inseridos em regiões de tecido ósseo nativo e com volume adequado¹⁹.

Como uma opção de tratamento para áreas atroficas, tem-se a técnica “all on four” que consiste em um tipo de prótese implantossuportada que possui uma barra metálica fixada em quatro

implantes osseointegrados, os quais serão instalados na região interforames mentonianos, atuando como pilares para toda a estrutura metaloplástica da prótese²⁰.

Em 1998, Brånemark desenvolveu uma nova proposta de reabilitação, que consiste na fixação zigomática através da ancoragem de implantes no osso zigomático e no osso alveolar da maxila. Essa técnica é uma nova proposta de reabilitação em maxilares atroficos para pacientes com lesões nas quais foi necessária a maxilectomia tanto total como parcial. Leva-se em consideração que os implantes convencionais na região posterior da maxila são inviáveis quando há baixa quantidade óssea, ocasionada por grande pneumatização do seio maxilar e traumas causados por longos anos utilizando próteses totais. Essa particularidade deu início a uma nova fase na implantodontia, trazendo a possibilidade de restituir o edentado total, melhorando a mastigação, autoestima e o convívio social sem necessitar de intervenções cirúrgicas agressivas, que podem gerar sequelas e morbidades².

A ancoragem é feita no osso palatino da maxila posteriormente reabsorvida, atingindo a parte consistente do osso zigomático. Através desta fixação, é descartada a necessidade da utilização de enxerto ósseo autógeno, pois o osso efetivo pode ser utilizado como ancoragem na fixação, possibilitando a redução do período de tratamento⁸.

Os implantes zigomáticos possuem características semelhantes a um implante convencional, porém dispõem de comprimentos e diâmetros maiores. Sua fabricação é feita em titânio autorrosqueável, tem superfície usinada e seu comprimento pode variar de 30 a 52,5 mm (contra os 10 mm em média de um implante convencional). Inicialmente, a ponta apical tinha um diâmetro de 4 mm e a parte crestal tinha um diâmetro de 4,5 mm. A cabeça do implante é disposta com uma rosca interna que conecta os pilares padronizados. Com o passar do tempo, a cabeça do implante foi angulada para 45°, minimizando o risco de complicações²¹.

Inicialmente, a ancoragem zigomática foi proposta para reabilitar pacientes com sequelas resultantes de grandes traumas ou ressecções decorrentes de tumores na maxila entre outras situações adquiridas ou congênitas que, por causa de defeitos estruturais, tornam incapaz a utilização dos implantes convencionais, constituindo a fixação zigomática a melhor opção escolhida⁸.

Com a evolução das técnicas, consecutivamente estabeleceu-se a possibilidade de utilizar esse protocolo nos casos de edentulismo total ou parcial em maxilas atroficas, descartando a necessidade de procedimentos para aumento ósseo; e em maxilas com atrofia severa, evitando a necessidade de levantamento do seio ou quaisquer métodos de enxerto ósseo².

Ao longo dos anos, foram feitos estudos e pesquisas comparando as técnicas habituais de enxerto ósseo, ressaltando a não utilização de enxertos ósseo nas ancoragens zigomáticas como uma das vantagens que proporciona a diminuição no tempo de tratamento e possibilita a implementação imediatamente²².

Indicado também nas intercorrências de falha de outros procedimentos reabilitadores como a colocação de implantes convencionais e de aumento ou enxerto de seio maxilar. O osso zigomático é capaz de garantir ancoragem resistente para uma prótese fixa em maxilas totalmente reabsorvidas, pois apresenta espessura óssea elevada²³.

Os principais benefícios desta técnica são a redução do tempo de tratamento, a necessidade de apenas uma abordagem cirúrgica e ser menos invasiva quando comparada aos procedimentos com enxertos⁴.

Ainda que se mostre uma intervenção mais benéfica para o paciente se comparada aos com enxertia óssea e implantes convencionais, como menor morbidade, menor tempo de tratamento, redução no número de cirurgias e menor custo, não se pode descartar suas eventuais complicações como surgimento de fístulas oroantrais, sinusites crônicas e fraturas do osso orbital e zigoma¹⁹.

Esses implantes também apresentam contraindicações, podendo ser absolutas ou relativas. As absolutas incluem infecção sinusal aguda, patologia maxilar ou zigomática e pacientes incapazes de se submeterem à cirurgia de implante devido à doença sistêmica subjacente descontrolada ou maligna²³.

Já as relativas incluem sinusite infecciosa crônica, utilização de bisfosfonatos em casos nos quais o paciente fuma mais de 20 cigarros por dia, porém há relatos de pacientes que fumavam menos de dez cigarros diariamente, com percentual de 100% de sucesso do procedimento²⁴.

Outro fator que pode alterar o sucesso dos implantes e prejudicar a capacidade reparadora óssea é a radioterapia. A taxa de conservação desses implantes é negativamente afetada pela irradiação da região maxilofacial²⁴.

Por ser um procedimento cirúrgico complexo, podem ocorrer casos de contaminação, em que pacientes com implantes zigomáticos têm possibilidade de apresentar infecções do trato respiratório superior, podendo fechar o óstio maxilar e ocasionar uma sinusite, levando à progressão para uma sinusite crônica, sendo necessário intervenção cirúrgica para reparar a ventilação²⁵.

Diante das indicações, esses implantes também podem gerar algumas complicações pós-cirúrgicas e transoperatórias. Dentre as principais complicações pós-cirúrgicas, estão a perda do suporte ósseo da crista marginal, que ocorre sem comunicação bucossinusal; nesta condição, os pacientes deverão ser mantidos em controle periódico. E quando ocorre comunicação, é feita a remoção do implante zigomático, pois o implante pode constituir-se um via de contaminação⁸.

Ainda há relatos de várias complicações relacionadas aos implantes zigomáticos como sinusite do seio maxilar, infecção intraoral de partes moles, dor contínua, formação de fistula oroantral, hematoma peri-orbitário, hiperplasia gengival, perfuração da cavidade orbital, defeito temporário do nervo sensitivo, hemorragia durante uns três dias, e enfisema subcutâneo do osso zigomático²⁴.

Para evitar e reduzir posteriormente essas e outras ocorrências, é indispensável esclarecer a terapia que será utilizada ao paciente e as possíveis complicações, ter conhecimento anatômico e fisiológico da área, juntamente com um preciso diagnóstico antecedente ao tratamento e a execução da técnica com destreza¹⁹.

2.4 Reabilitação De Maxilas Atróficas Com Implantes Zigomáticos

A osseointegração dos implantes dentários, hoje em dia, é vista como previsível. Todavia, nas reabilitações de maxilas extremamente atrofiadas e totalmente desdentadas, a inserção de implantes convencionais ainda é muito complexa, mesmo com a utilização de enxertia óssea. Nesse sentido, novas alternativas como os implantes zigomáticos mostraram-se aptos para essas situações²⁶.

Originalmente foi idealizada, por Brånemark, que a instalação da fixação zigomática deveria ser em região de segundo pré-molar, transpassando internamente o seio maxilar para fixar-se ao corpo do osso zigomático⁸.

Os implantes zigomáticos são longos em comprimento e são introduzidos em dois pontos no osso zigomático, possibilitando duas maneiras de reabilitação no rebordo. Para a primeira forma, é necessário utilizar ao menos dois implantes anteriores juntamente com dois implantes zigomáticos sendo ativados imediatamente ou tardiamente. Como segunda opção, utilização de quatro implantes zigomáticos sem precisar dos implantes anteriores preferencialmente; nesse modelo, é ativado imediatamente, formando um polígono fechado melhorando a distribuição das cargas mastigatórias²⁶.

Estas fixações zigomáticas favorecem a possibilidade de colocação de implantes em áreas distantes, proporcionando uma reabilitação mais eficiente e reduzindo forças e incidentes não desejáveis⁸.

Uma das propostas para a escolha desse protocolo é que, através dele, descarta-se a utilização de enxertos ósseos em pacientes com reabsorção maxilar moderada ou severa, simplificando o tratamento com a possibilidade de devolver, de forma imediata, a função, aumentar a previsibilidade dos resultados, diminuir os riscos, os custos econômicos, biológicos e a morbidade, mostrando ser uma alternativa clínica viável em procedimentos reconstrutivos²⁷. Na tomada radiográfica da Figura 4, podemos observar um paciente com grandes reabsorções ósseas, respectivamente com indicação para a instalação de implantes zigomáticos, seguinte da Figura 5, com a visualização dos implantes e na Figura 6 a tomada radiográfica logo após a instalação dos implantes⁸.

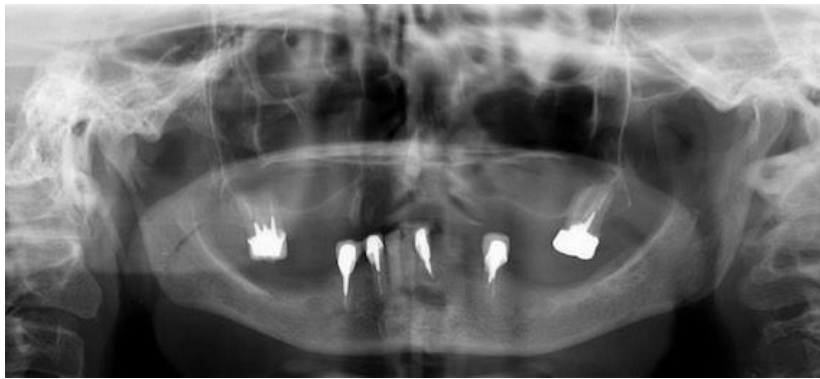


Figura 4 - Radiografia panorâmica mostrando a pneumatização do seio maxilar esquerdo e direito
Fonte: Adaptação por Moreira (2018)²⁸.

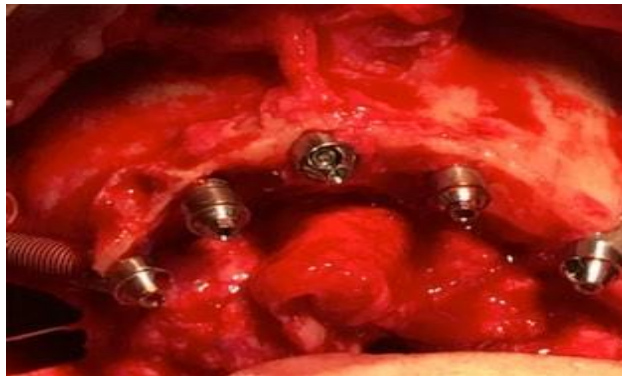

Figura 5 - Neste caso, foi realizada a instalação de três implantes convencionais, na região de pré-maxila, associados aos implantes zigomáticos, afim de obter maior resistência e melhor distribuição de forças mastigatórias.
Fonte: Adaptação por Moreira (2018)²⁸.

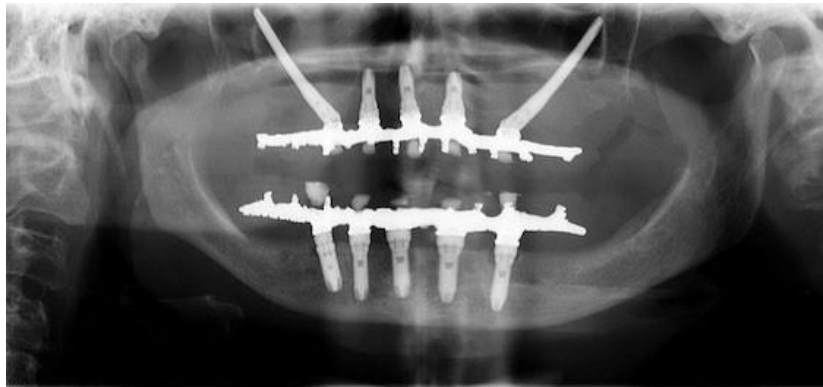

Figura 6 - Os implantes instalados obtiveram estabilidade satisfatória (acima de 45N/cm) e foram bem distribuídos na maxila, e imediatamente após a instalação das próteses fixas tipo protocolo, solicitou-se radiografia. Radiografia panorâmica após instalação da prótesedefinitiva.
Fonte: Adaptação por Moreira (2018)²⁸.

As abordagens dessa técnica, ao longo dos anos ela vem se modificando, possibilitando novas formas de abordagem cirúrgica nas instalações dos implantes zigomáticos, entre elas podendo-se citar a clássica, técnica intra-sinusal, técnica da fenda sinusal, técnica exteriorizada em relação ao seio maxilar, abordagem minimamente invasiva com guias cirúrgicos e abordagem cirúrgica através das navegações guiadas por computadores¹³.

A técnica intra-sinusal original descrita por Brånemark adere à abertura de uma janela do seio, a disposição do implante na crista óssea até o osso zigomático, por meio do seio maxilar²⁹. O protocolo inicial propõe a inserção do implante zigomático no palato na região do segundo pré-molar²³.

Já na técnica fenda sinusal, o procedimento é executado numa colocação mais vertical do

implante zigomático e resultando em melhor emergência vestibular do implante, em relação à técnica original. Portanto, ocorre uma diminuição do desconforto do paciente. A presença do implante zigomático através do seio foi minimizada, ocasionando a redução do número de edema no pós-operatório¹³.

Na técnica exteriorizada em relação ao seio maxilar, é chamada de extra-sinusal, onde o implante é colocado fora do seio direcionado ao osso zigomático até a crista alveolar²⁹. A partir dela, faz-se uma derivação do seio maxilar com finalidade de prevenir qualquer dano à membrana sinusal e evitar sequelas pós-cirúrgicas do seio. Foi observado maior estabilidade primária que na técnica clássica, já que o implante é fixado a uma maior quantidade de osso cortical¹³.

Na técnica microinvasiva com guia cirúrgico personalizado, é possível ter a preparação prévia do procedimento através de uma cirurgia virtual no modelo, assim como a denominação precisa do eixo, do comprimento e da posição em que será colocado o implante antes da cirurgia. Esta técnica, referida como “flapless”, evita a incisão e o retalho mucoperiosteal, deixando, como vantagem, cicatrização mais rápida e diminuição do risco de edema³⁰.

A técnica assistida por computador possibilita um controle efetivo do posicionamento da ponta da broca. Desta forma, qualquer desvio de perfuração pode ser corrigido a qualquer momento, promovendo ótima precisão relativamente ao eixo de inserção do implante e uma maior gestão do contacto osso/implante².

Os implantes zigomáticos são considerados uma opção segura e eficaz, já que ao longo dos tempos, em estudos de acompanhamentos clínicos de reabilitações em atrofia maxilares, foram observadas taxas altas de sucesso, 95% em 5 anos e 93% em 10 anos. Em casos excessivos de reabsorções, é apontado o uso de implantes zigomáticos juntamente ao enxerto ósseo, ou como alternativa utilização de 4 implantes zigomáticos²³.

A firme ancoragem em osso zigomático compensa a baixa qualidade e quantidade no posterior da maxila. E o sucesso dessas fixações é assegurada com o uso de quatro porções corticais. Em razão dessa possibilidade, o osso zigomático deve ser considerado como alvo para as ancoragens⁸.

Em razão da efetividade e por ser um procedimento de grande extensão, além de anamnese detalhada e planejamento minucioso, exige-se a análise radiográfica da topografia óssea, para o planejamento de sua colocação, pois é preciso de atenção especial na preservação das estruturas adjacentes envolvidas como o conteúdo orbitário e até mesmo o cerebral²⁵.

Para obtenção de boa ósseo-integração, precisa-se ter estabilidade primária do implante, osso remanescente suficiente juntamente com suficiente quantidade de osso que possibilite a reabilitação da área edêntula; no caso da região posterior da maxila que sofreu processo de reabsorção e/ou pneumatização da maxila, a altura óssea será primordial para a escolha da técnica cirúrgica de instalação do implante, além das objeções que o paciente pode ter. Portanto, é indispensável conhecer cautelosamente a área da futura instalação do implante, qual técnica terá maior sucesso caso utilizada, juntamente com os conhecimentos anatômicos, indicações e contra-indicações para cada caso, com a finalidade de prevenção de possíveis falhas na obtenção do sucesso cirúrgico e pós-cirúrgico da área a ser trabalhada²⁴.

3. CONSIDERAÇÕES FINAIS

Diante do exposto, observou-se que a reabilitação funcional e estética com prótese fixa em pacientes totalmente desdentados associada a uma grande perda óssea no maxilar, ainda é um dos maiores desafios do cirurgião dentista, acrescido do aumento considerável na procura para essas reabilitações nos últimos anos, decorrente principalmente do envelhecimento da população. Os implantes dentários são comumente usados para substituir os dentes ausentes em várias situações clínicas. No entanto, a possibilidade de colocação de implantes pode ser limitada à quantidade de osso nas arcadas dentárias.

Com o passar do tempo, surgiram várias propostas e técnicas reabilitadoras para esses pacientes. Muitos pacientes de maxilar atrófico ficam limitados na implantação com implantes convencionais por causa da baixa quantidade e qualidade óssea presentes, sendo necessárias cirurgias adicionais como, levantamento de seio e enxerto ósseo. Apesar de ser uma das alternativas, nem

sempre o paciente pode estar disposto a passar por essas cirurgias.

Mostrando serem uma opção viável para as reabilitações, a técnica de colocação de implantes zigomáticos é uma técnica prestigiada em casos complexos de atrofia maxilar ou ressecção tumoral, e também em casos de reabsorção óssea muito significativa, contraindicando-se, nesses casos, a implantodontia convencional. Esta alternativa pode proporcionar vantagens para o paciente, como a redução do custo e do tempo de tratamento, sem a necessidade de cirurgias adicionais. Assim, entende-se que os implantes zigomáticos são uma opção reabilitadora bastante promissora nas reabilitações de maxila atrófica.

REFERÊNCIAS

1. Kawakami PY, Ferrari RB, Silva Neto UT, Almeida TE, Nascimento KG. Implantes Zigomáticos: Revisão de Literatura com Estudo do Índice de Sucesso Através de Meta-análise. Revista de Odontologia da Universidade Cidade de São Paulo. [Internet] 2011; [acesso em 2022Mai. 05]. Disponível em: <https://publicacoes.unicid.edu.br/index.php/revistadaodontologia/article/viewFile/375/270>
2. Hung K, Huang W, Wang F, Wu Y. Sistema de Navegação Cirúrgica em Tempo Real para a Colocação de Zygomatic. Implantes com deficiência óssea grave. Int J Oral MaxillofacImp. [internet]2016; [acesso 2022.Jun.16]. Disponível em: <file:///C:/Users/m/Documents/ARTIGOS%20TCC/2663-10512-1-PB.pdf>
- 3.
4. Gomes ACM, Chad MAB, Mattos JMC, Romeiro R de L. Transfixação Sinusial em Maxila Atrófica Posterior: Caso Clínico. Rev Ciên Saúde. [Internet] 2020; [acesso 2022 Maio.13]. Disponível em: <file:///C:/Users/m/Documents/ARTIGOS%20TCC/178-905-1-PB.pdf>
5. Centenero SAH, Lázaro A, Giralt-Hernando M, Hernández AF. Zygomata quad compared with 2 zygomatic implants: A systematic review and meta-analysis. Implant Dentistry. [internet] 2018; [acesso em 2022 Mai. 15] Doi: <https://doi.org/10.1097/ID.0000000000000726>
6. Kamina, P. (2013). Anatomie clinique Tome 2 (4^{ème} éd.). Paris: Maloine.
7. Sobotta, J. (2000). Atlas de anatomia humana: cabeça, pescoço e extremidade superior (21^{ème} éd.). Rio de Janeiro: Guanabara Koogan.
8. Xu X, Zhao S, Liu H, Sun Z, Wang, J, Zhang W. An Anatomical Study of Maxillary-Zygomatic Complex Using Three-Dimensional Computerized Tomography-Based Zygomatic Implantation. BioMed research international, 1-8. [internet] 2017; [acesso em 2022 de Abr. 27].DOI: 10.1155/2017/8027307
9. Rocha FK, de Jesus L, de Assis A. Reabilitação de maxila atrófica com implantes zigomáticos: relato de caso. RFO. [Internet] 2020; [acesso 2022 de Mai. 14]. DOI: <https://doi.org/10.5335/rfo.v25i1.9332>
10. Silva ID, Pavan AJ, Camarini ET, Gomes CRG. A Reabsorção óssea alveolar severa e a utilização de implantes curtos: Revisão de literatura. Revista UNINGÁ ISSN 2318-0579. [internet] 2019; [acesso 2022 de Mai. 25]. Disponível em: <file:///C:/Users/m/Documents/ARTIGOS%20TCC/2804-1-8460-1-10-20190717.pdf>
11. Migliorança, R. M., Irschlinger, A. L., Peñarrocha-Diago, M., Fabris, R. R., Aizcorbe-

- Vicente, J., & Zotarelli Filho, I. J. History of zygomatic implants: A systematic review and meta-analysis. *Dental, Oral and Craniofacial Research*. [internet] 2019; [acesso em 2022 Out. 10]. Disponível em: [ing.com/search?FORM=SLBRDF&PC=SL10&q=.+Miglioranza%2C+R.+M.%2C+Irschlinge+r%2C+A.+L.%2C+PeñarrochaDiago%2C+M.%2C+Fabris%2C+R.+R.%2C+AizcorbeVicente%2C+J.%2C+%26+Zotarelli+Filho%2C+I.+J.++\(2019\).+History+of+zygomatic+implants%3A+A+A+systematic+review+and+metaanalysis.+Dental%2C+Oral+and+Craniofacial+Research%2C+5%2C+1-9.](https://www.bing.com/search?FORM=SLBRDF&PC=SL10&q=.+Miglioranza%2C+R.+M.%2C+Irschlinge+r%2C+A.+L.%2C+PeñarrochaDiago%2C+M.%2C+Fabris%2C+R.+R.%2C+AizcorbeVicente%2C+J.%2C+%26+Zotarelli+Filho%2C+I.+J.++(2019).+History+of+zygomatic+implants%3A+A+A+systematic+review+and+metaanalysis.+Dental%2C+Oral+and+Craniofacial+Research%2C+5%2C+1-9.)
12. Souza JGS, Krollmann FP, Oliveira RCN. Utilização de Implantes Zigomáticos na Reabilitação de Maxilas Atróficas. *Rev. Bras. Cir. Cabeça Pescoço*. [internet] 2014; [acesso em 2022 Mai. 24]. Disponível em: <file:///C:/Users/m/Documents/ARTIGOS%20TCC/Revista-SBCCP-43-2-artigo-10.pdf>
13. Gonzales, A.E.F. Implantes Curtos. 2013. 24 f. Monografia (Título de Especialista em Implantodontia). Faculdade de Odontologia de Piracicaba, da Universidade Estadual de Campinas, Piracicaba. [internet] 2013; [acesso em 2022 Out. 18]. Disponível em: <https://www.bing.com/search?q=.+Gonzales%2C+A.E.F.+Implantes+Curtos.+2013.+24+f.+Monografia+%28T%C3%ADtulo+de+Especialista+em+Implantodontia%29.+Faculdade+de+Odontologia+de+Piracicaba%2C+da+Universidade+Estadual+de+Campinas%2C+Piracicaba&qsn&form=QBRE&sp=-1&pq=&sc=10-0&sk=&cvid=60C1E6F7676D4A68B82C2DB32A9CFA31&ghsh=0&ghacc=0&ghpl=>
14. Grecchi F, Bianchi AE, Siervo S, Grecchi E, Lauritano D, Carinci F. A new surgical and technical approach in zygomatic implantology. *Oral & implantology*. [internet] 2017; [acesso em 2022 de Abr. 22]. DOI: <https://doi.org/10.11138/orl/2017.10.2.197>
15. Mele E. Implantes Pterigoides: solução alternativa de reabilitação da maxila Severamente atrófica. Relatório de Estágio. Mestrado Integrado em Medicina Dentária. Instituto Universitário de Ciências da Saúde. [internet] 2019; [acesso em 2022 Mai. 26]. Disponível em: file:///C:/Users/m/Documents/ARTIGOS%20TCC/MIMD_RE_23888_ElenaMele.pdf
16. Ali SA, Karthigeyan S, Deivanai M, Kumar A. Implant rehabilitation for atrophic maxilla: A review. *J Indian Prosthodont Soc*. [internet] 2014; [acesso em 2022 Out. 21]. Disponível em: DOI: 10.1007/s13191-014-0360-4
17. D'Agostino, A., Trevisiol, L., Favero, V., Pessina, M., Procacci, P., & Nocini, P. F. Are zygomatic implants associated with maxillary sinusitis?. *Journal of Oral and Maxillofacial Surgery*. [internet] 2016; [acesso em 2022 de Out. 17]. Disponível em: DOI: 10.1016/j.joms.2016.03.014
18. Seriwatanachai D, Kiattavorncharoen S, Suriyan N, Boonsiriseth K, Wongsirichat N. *JBR Journal of Interdisciplinary Reference and Techniques used in Alveolar Bone Classification*. [internet] 2015; [acesso em 2022 de Out. 15]
19. BAGHERI; GRYAN BELL; ALI KAHN Terapias atuais em cirurgia bucomaxilofacial. - Rio de Janeiro: Elsevier, 2013.
20. Santos PL, et al. Zygomatic Implant Subjected to Immediate Loading for Atrophic Maxilla Rehabilitation. *The Journal of craniofacial surgery*. [internet] 2016; [acesso em 2022 de Mai. 16]. DOI: 10.1097/SCS.0000000000003063.

21. MALÓ P, et al. Immediate loading short implants inserted on low bone quantity for the rehabilitation of the edentulous maxilla using an All-on4 design. *J Oral Rehabil.* [internet] 2015; [acesso em 2022 de Out. 18]. Disponível em: DOI: [10.1111/joor.12291](https://doi.org/10.1111/joor.12291)
22. Velez, A. M. et al. Implantes cigomáticos en pacientes com edentulismo maxilar y reabsorción óssea severa. *CES Odontología.* [internet] 2016; [acesso em 2022 de Out. 20]. Disponível em: DOI:10.21615/cesodon.29.2.5
23. Zhao K, Lian M, Fan S, Huang W, Wang F, Wu Y. Long-term Schneiderian membrane thickness changes following zygomatic implant placement: A retrospective radiographic analysis using cone beam computed tomography. *Clinical oral implants research.* [internet] 2018; [acesso em 2022 de Abr. 27]. DOI: <https://doi.org/10.1111/clr.13259>
24. Aparicio C, et al. Zygomatic implants: indications, techniques and outcomes, and the zygomatic success code. *Periodontology.* [internet] 2014; [acesso em 2022 de Abr. 10]. DOI: 10.1111/prd.12038.
25. Chrcanovic BR, Albrektsson T, Wennerberg A. Survival and Complications of Zygomatic Implants: An Updated Systematic Review. *Journal of oral and maxillofacial surgery* : official journal of the American Association of Oral and Maxillofacial Surgeons. [internet]2016; [acesso em 2022 de Abr. 10]. DOI: 10.1016/j.joms.2016.06.166.
26. Fiamoncini ES, Guimarães GMMF, Alcalde LFA, Mello MAB, Ferreira JO, Carvalho PSP. Complicações na utilização de implantes zigomáticos para o tratamento reabilitador de maxilas atroficas: revisão de literatura.2017. [Internet] 2020; [acesso em 2022 de Mai. 20]. Disponível em: <file:///C:/Users/m/Documents/ARTIGOS%20TCC/32Texto%20do%20artigo-45-1-10-20200603.pdf>
27. Almeida SR, Araújo DB, Campos EJ, Martins GB. Implantes zigomáticos de carga imediata: relato de caso. *Revista de Ciências Médicas e Biológicas.* [Internet] 2019; [acesso em 2022 de Mai. 20]. DOI: <http://dx.doi.org/10.9771/cmbio.v18i2.33790>
28. OLIVEIRA GJPL. et al. Oral Rehabilitation with zygomatic implants in a patient with cleft palate. *Case Rep. Dent., Bethesda.* [internet] 2019; [acesso em 2022 de Jun. 05]. DOI: 10.1155/2019/6591256
29. Moreira JR, Gonçalves KJS, Santos TKS, Scherma AP, Moreira R, Peralta FS. Reabilitação oral de paciente com maxila atrofica por meio de implantes zigomáticos associados a implantes convencionais: relato de caso clínico. *ClipeOdonto.* [internet] 2018; [acesso em 2022 de Nov 07]. Disponível em: [https://www.bing.com/search?FORM=SLBRDF&PC=SL10&q=Moreira+J%C3%BAnior+R%2C+Gon%C3%A7alves+KJS%2C+Santos+TKS%2C+Scherma+AP%2C+Moreira+R%2C+Peralta+FS.+Reabilita%C3%A7%C3%A3o+oral+de+paciente+com+maxila+atr%C3%B3fica+por+meio+de+implantes+zigom%C3%A1ticos+associados+a+implantes+convencionais%3A+relato+de+caso+cl%C3%ADnico.+ClipeOdonto.+2018%3B9\(1\)%3A51-8.](https://www.bing.com/search?FORM=SLBRDF&PC=SL10&q=Moreira+J%C3%BAnior+R%2C+Gon%C3%A7alves+KJS%2C+Santos+TKS%2C+Scherma+AP%2C+Moreira+R%2C+Peralta+FS.+Reabilita%C3%A7%C3%A3o+oral+de+paciente+com+maxila+atr%C3%B3fica+por+meio+de+implantes+zigom%C3%A1ticos+associados+a+implantes+convencionais%3A+relato+de+caso+cl%C3%ADnico.+ClipeOdonto.+2018%3B9(1)%3A51-8.)
30. Molinero-Mourelle, P., González, L. B., Gao, B., Alcaide, L. M. S., Helm, A., & Quiles, J. L. Surgical complications in zygomatic implants: a systematic review. *Medicina oral,patología oral y cirugía bucal.* [internet] 2016; [acesso em 2022 de Out. 15]. Disponível em: DOI: 10.4317/medoral.21357
31. Chrcanovic, B. R., Pedrosa, A. R., & Custódio, A. L. N. (2013). Zygomatic implants: a critical review of the surgical techniques. *Journal of Oral and Maxillofacial Surgery.* [internet]2013; [acesso em 2022 de Out. 16]. Disponível em: DOI: 10.1007/s10006-012-0316-y